การตรวจหาความชุกของ เพเทนท์ฟอราเมนโอวาเล่ ในผู้ป่วยสมองขาดเลือดเฉียบพลัน ซึ่งเข้าได้กับสาเหตุจากลิ่มเลือดอุดตัน ด้วยการตรวจคลื่นเสียงความถี่สูงของหัวใจทางหน้าอกผนวกด้วยการฉีดอจิเตทซาไลน์

นายสมบูรณ์ จิรภัทรธำรง

สถาบันวิทยบริการ
จุฬาลงกรณ์มหาวิทยาลัย

วิทยานิพนธ์นี้เป็นส่วนหนึ่งของการศึกษาตามหลักสูตรปริญญาวิทยาศาสตรมหาบัณฑิต
สาขาวิชาอายุรศาสตร์ ภาควิชาอายุรศาสตร์
คณะแพทยศาสตร์ จุฬาลงกรณ์มหาวิทยาลัย
ปีการศึกษา 2551
ลิขสิทธิ์ของจุฬาลงกรณ์มหาวิทยาลัย

THE PREVALENCE OF PATENT FORAMEN OVALE IN ACUTE EMBOLIC STROKE DETECTED BY TRANSTHORACIC ECHOCARDIOGRAPHY WITH AGITATED SALINE INJECTION

Mr. Somboon Jirapattrathamrong

สถาบันวิทยบริการ
จุฬาลงกรณ์มหาวิทยาลัย

A Thesis Submitted in Partial Fulfillment of the Requirements
for the Degree of Master of Science Program in Medicine
Department of Medicine
Faculty of Medicine
Chulalongkorn University
Academic year 2008

Copyright of Chulalongkorn University

หัวข้อวิทยานิพนธ์	การตรวจหาความชุกของ เพเทนท์ฟอราเมนโอวาเล่ ในผู้ป่วยสมองขาดเลือดเฉียบพลัน ซึ่งเข้าได้กับสาเหตุจากลิ่มเลือดอุดตัน ด้วยการตรวจคลื่นเสียงความถี่สูงของหัวใจทางหน้าอกผนวกด้วยการฉีดอจิเตทชาไลน์
โดย	นาย สมบูรณ์ จิรภัทรธำรง
สาขาวิชา	อายุรศาสตร์
อาจารย์ที่ปรึกษาวิทยานิพนธ์หลัก	ผู้ช่วยศาสตราจารย์ นายแพทย์ สุรพันธ์ สิทธิสุข

คณะแพทยศาสตร์ จุฬาลงกรณ์มหาวิทยาลัย อนุมัติให้นับวิทยานิพนธ์ฉบับนี้เป็นส่วนหนึ่งของการศึกษาตามหลักสูตรปริญญามหาบัณฑิต

..... คณบดีคณะแพทยศาสตร์

(รองศาสตราจารย์ นายแพทย์ อดิศร ภัทราดูลย์)

คณะกรรมการสอบวิทยานิพนธ์

..... ประธานกรรมการ

(ศาสตราจารย์ นายแพทย์ เกียรติ รักษ์รุ่งธรรม)

..... อาจารย์ที่ปรึกษาวิทยานิพนธ์หลัก

(ผู้ช่วยศาสตราจารย์ นายแพทย์ สุรพันธ์ สิทธิสุข)

..... กรรมการ

(ผู้ช่วยศาสตราจารย์ นายแพทย์ เถลิงศักดิ์ กาญจนบุษย์)

..... กรรมการภายนอกมหาวิทยาลัย

(แพทย์หญิง คุณหญิง มัลลิกา วรรณไกรโรจน์)

สถาบันวิทยบริการ
จุฬาลงกรณ์มหาวิทยาลัย

สมบูรณ์ จิรภัทรธำรง : การตรวจหาความชุกของ เพเทนท์ฟอราเมนโอวาเล่ ในผู้ป่วยสมองขาดเลือดเฉียบพลันซึ่งเข้าได้กับสาเหตุจากลิ่มเลือดอุดตันด้วยการตรวจคลื่นเสียงความถี่สูงของหัวใจทางหน้าอกผนวกด้วยการฉีดอจิเตทซาไลน์ (The Prevalence of Patent Foramen Ovale in Acute Embolic Stroke Detected by Transthoracic Echocardiography with Agiataed Saline Injection) อ. ที่ปรึกษาวิทยานิพนธ์หลัก : ผศ.นพ. สุรพันธ์ สิทธิสุข, 50หน้า

วัตถุประสงค์ : ในปัจจุบันยังไม่มีข้อมูลความชุกของเพเทนท์ฟอราเมนโอวาเล่ในผู้ป่วยสมองขาดเลือดเฉียบพลันที่เข้าได้กับการอุดตันจากลิ่มเลือดโดยไม่มีสาเหตุที่ชัดเจนในประชากรไทย ในขณะที่มีข้อมูลจากหลายการศึกษาสนับสนุนว่าการตรวจคลื่นเสียงความถี่สูงของหัวใจทางหน้าอกผนวกด้วยการฉีดอจิเตทซาไลน์สามารถให้การวินิจฉัยเพเทนท์ฟอราเมนโอวาเล่ได้ใกล้เคียงกับการตรวจคลื่นเสียงความถี่สูงของหัวใจผ่านทางหลอดอาหาร การศึกษานี้จึงมีวัตถุประสงค์หลักเพื่อหาความชุกของเพเทนท์ฟอราเมนโอวาเล่ในผู้ป่วยกลุ่มดังกล่าวโดยอาศัยการวินิจฉัยจากการตรวจคลื่นเสียงความถี่สูงของหัวใจทางหน้าอกผนวกด้วยการฉีดอจิเตทซาไลน์

วิธีการศึกษา : ทำการศึกษาในผู้ป่วยสมองขาดเลือดเฉียบพลันที่เข้าได้กับการอุดตันจากลิ่มเลือดโดยอายุรแพทย์ผู้เชี่ยวชาญระบบประสาทเป็นผู้ให้การวินิจฉัย ผู้ป่วยที่มีคุณสมบัติเข้าได้กับเกณฑ์การวิจัยจะได้รับการตรวจคลื่นเสียงความถี่สูงของหัวใจทางหน้าอกตามมาตรฐาน และผนวกด้วยการฉีดอจิเตทซาไลน์เพิ่มเติม ทำการศึกษาในผู้ป่วยแบบต่อเนื่องระหว่างกุมภาพันธ์ 2551 ถึง พฤศจิกายน 2551

ผลการศึกษา : ตรวจพบเพเทนท์ฟอราเมนโอวาเล่ในผู้ป่วย 13 รายจาก 66 ราย คิดเป็นร้อยละ19.7 เป็นผู้ป่วยอายุน้อยกว่า 45 ปีจำนวน 6 รายจาก 14 ราย (ร้อยละ 43) และอายุมากกว่า 45 ปีจำนวน 7 รายจาก 52 ราย (ร้อยละ13) ซึ่งมีความแตกต่างกันอย่างมีนัยสำคัญทางสถิติ (OR = 4.821, 95% CI = 1.282 -18.132, p = 0.020)

สรุปผลการศึกษา : โดยการตรวจคลื่นเสียงความถี่สูงของหัวใจทางหน้าอกผนวกด้วยการฉีดอจิเตทซาไลน์ ความชุกของเพเทนท์ฟอราเมนโอวาเล่ในผู้ป่วยสมองขาดเลือดเฉียบพลันของ รพ. จุฬาฯ ซึ่งเข้าได้กับการอุดตันจากลิ่มเลือดซึ่งไม่มีสาเหตุที่ชัดเจน คือร้อยละ19.7 และตรวจพบในกลุ่มผู้ป่วยสมองขาดเลือดอายุน้อย (น้อยกว่า 45 ปี) มากกว่ากลุ่มที่อายุสูงกว่าอย่างมีนัยสำคัญทางสถิติ

ภาควิชา อายุศาสตร์ ลายมือชื่อนิสิต _____

สาขาวิชา อายุรศาสตร์ ลายมือชื่อ อ.ที่ปรึกษาวิทยานิพนธ์หลัก _____

ปีการศึกษา 2551 ลายมือชื่อ อ.ที่ปรึกษาวิทยานิพนธ์ร่วม _____

5074835330 : MAJOR MEDICINE
KEY WORDS : PATENT FORAMEN OVALE/ TRANSTHORACIC ECHOCARDIOGRAPHY/ AGITATED SALINE/ EMBOLIC STROKE

SOMBOON JIRAPATTRATHAMRONG : THE PREVALENCE OF PATENT FORAMEN OVALE IN ACUTE EMBOLIC STROKE DETECED BY TRANSTHORACIC ECHOCARDIOGRAPHY WITH AGITATED SALINE INJECTION. ADVISOR : SURAPAN SITTHISOOK, M.D. 50pp.

Background : Nowadays, epidemiologic data of PFO in Thai patients presented with acute embolic stroke without known source of embolism is not available. While many recent studies showed the comparable efficacy for PFO detection by transthoracic echocardiography with agitated saline injection and transesophageal echocardiography.

Objective : Identifying prevalence of PFO in acute embolic stroke without known source of embolism in Thai patients, by using transthoracic echocardiography with agitated saline injection, is the primary objective of this study.

Methods : 66 patients with acute embolic stroke, diagnosed by neurologist, matched with criteria of the study (18-80 years old patient without evidence of atrial fibrillation / mitral stenosis / LVEF < 30% / prosthetic valve replacement / infective endocarditis / technically difficult echocardiographic window) were consecutively enrolled, from February 2008 to November 2008, for standard transthoracic echocardiography with agitated saline injection.

Results : The prevalence of PFO in patients presented with acute embolic stroke without known source of embolism was 19.7% (13 of 66 patients). The prevalence of PFO was significantly higher in patients who were under 45 years old (43%) compared to the older (13%) (OR = 4.821, 95% CI = 1.282 -18.132, p = 0.020).

Conclusion : The prevalence of PFO in acute embolic stroke without known source of embolism assessed by transthoracic echocardiography with agitated saline injection was 19.7% at King Chulalongkorn Memorial Hospital. Prevalence of PFO in the group of stroke in the young was significantly higher than the older.The main results of study match with previous data obtained from the studies in Asian population using transesophageal echocardiography.

Department : Medicine Student's Signature _____

Field of Study : Medicine Advisor's Signature _____

Academic Year : 2008

กิตติกรรมประกาศ

ผู้วิจัยขอขอบพระคุณผู้มีรายนามดังต่อไปนี้ที่ได้ให้ความช่วยเหลือแก่ผู้วิจัยจนงานวิจัยนี้สำเร็จลุล่วงไปได้ด้วยดี

ผู้ป่วยที่เข้าร่วมในการวิจัยทุกท่าน

ผู้ช่วยศาสตราจารย์นายแพทย์ สุรพันธ์ สิทธิสุขและคณาจารย์ในสาขาวิชาโรคหัวใจและหลอดเลือด ภาควิชาอายุรศาสตร์ ร.พ.จุฬาลงกรณ์ทุกท่าน ที่ได้ให้ความรู้ คำแนะนำ และติดตามผลการวิจัยมาโดยตลอด

คุณพนมมา งามงอน, คุณชลอ คณา, คุณสุนิสา ม่วงเมือง, คุณนริศรา โสรัจจะ, คุณสพรรณา พวงเกษ และเจ้าหน้าที่สาขาวิชาโรคหัวใจและหลอดเลือด ภาควิชาอายุรศาสตร์ ร.พ.จุฬาลงกรณ์ทุกท่าน ที่ให้ความช่วยเหลือและอำนวยความสะดวกตลอดการวิจัย

หน่วยโรคหัวใจและหลอดเลือด ภาควิชาอายุรศาสตร์ ร.พ.จุฬาลงกรณ์ ที่สนับสนุนด้านสถานที่ที่ใช้ในการทำวิจัย, อุปกรณ์สำนักงาน และเครื่องตรวจหัวใจด้วยคลื่นเสียงความถี่สูง

บิดา มารดา และน้องสาว ที่คอยเป็นกำลังใจให้เสมอมา

สถาบันวิทยบริการ
จุฬาลงกรณ์มหาวิทยาลัย

สารบัญ

หน้า

บทคัดย่อภาษาไทย……... ง

บทคัดย่อภาษาอังกฤษ……..……จ

กิตติกรรมประกาศ…….…….. ฉ

สารบัญ……..…..……... ช

สารบัญตาราง…….……... ฌ

สารบัญภาพ…….…..... ญ

บทที่ 1 บทนำ 1

1. ความสำคัญและที่มาของการวิจัย …...……..…....1

2. คำถามของการวิจัย ..……...……. 3

3. วัตถุประสงค์ของการวิจัย ……..…..3

4. สมมติฐานของการวิจัย ..……...…….. 3

5. กรอบแนวความคิดในการวิจัย …….....4

6. วิธีการดำเนินการวิจัย ……..……..……..5

7. ข้อตกลงเบื้องต้น …...……..……....5

8. ปัญหาทางจริยธรรม ……..……..6

9. ข้อจำกัดในการวิจัย ……..……...6

10. ประโยชน์ที่คาดว่าจะได้รับ ……..... 6

บทที่ 2 เอกสารและงานวิจัยที่เกี่ยวข้อง ……..……7

1. กายวิภาคของ Foramen Ovale ……..……..…….....7

2. พยาธิสรีรวิทยาของ Patent Foramen Ovale ในการเกิด Embolic Stroke …..…… 9

3. ความสัมพันธ์ของ Patent Foramen Ovale กับการเกิด Embolic Stroke ….....10

4. การการตรวจหา Patent Foramen Ovale โดย Transthoracic Echocardiography และ Transesophageal Echocardiography….....11

5. Transthoracic Echocardiography ผนวกด้วยการฉีด Agitated Saline ในการตรวจหา Patent Foramen Ovale …..……..……..13

หน้า

บทที่ 3 วิธีการวิจัย……..…….....17
1. ประชากร ……..…….....17
2. การให้คำนิยามเชิงปฏิบัติที่จะใช้ในการวิจัย ……...18
3. การสังเกตและการวัด ……..……..19
4. การรวบรวมข้อมูล……...19
5. การวิเคราะห์ข้อมูล ……20
บทที่ 4 ผลการวิจัย ……..22
1. ข้อมูลพื้นฐาน ……..…….....22
2. การเปรียบเทียบข้อมูลระหว่างกลุ่มที่พบและไม่พบ Patent Foramen Ovale ……....27
บทที่ 5 สรุปผลการวิจัย อภิปรายผล และข้อเสนอแนะ……..……..……...33
1. สรุปผลการวิจัย ……..……....33
2. อภิปรายผลการวิจัยและข้อเสนอ ……33
รายการอ้างอิง 36
ภาคผนวก ……..……41
ประวัติผู้เขียนวิทยานิพนธ์ ……..……....50

สถาบันวิทยบริการ
จุฬาลงกรณ์มหาวิทยาลัย

สารบัญตาราง

ตารางที่		หน้า
1.1	แสดงข้อมูลพื้นฐานของผู้ป่วย…….……	22
1.2	แสดงข้อมูลพื้นฐานของผู้ป่วย……..	24
2	แสดงอัตราการตรวจพบ Patent Foramen Ovale……28	
3	แสดงข้อมูลพื้นฐานเปรียบเทียบระหว่างกลุ่มที่ตรวจพบและตรวจไม่พบ Patent Foramen Ovale……...29	
4	แสดงผล Multivariate analysis ……...32	

สถาบันวิทยบริการ
จุฬาลงกรณ์มหาวิทยาลัย

สารบัญภาพ

ภาพที่		หน้า
1	แสดงการพัฒนาของ Foramen Ovale และผนังกั้นหัวใจห้องบน.....	8
2	แสดงลักษณะการเปิด-ปิดของ Foramen Ovale.....	9
3	แสดงกายวิภาคของ Patent Foramen Ovale.....10	
4	แสดง Patent Foramen Ovale จากการตรวจ Transesophageal Echocardiography with Agitated Saline Injection.....12	
5	แสดง Patent Foramen Ovale จากการตรวจ Transthoracic Echocardiography with Agitated Saline Injection.....14	
6	แสดงการตรวจพบ Patent Foramen Ovale โดย Transthoracic Echocardiography กับ Transesophageal Echocardiography.....16	
7	แสดงแผนภูมิข้อมูลอายุ 23	
8	แสดงแผนภูมิข้อมูลอายุแบ่งตามเพศ.....23	
9	แสดงแผนภูมิข้อมูลการมีโรคประจำตัว.....25	
10	แสดงแผนภูมิโรคประจำตัวส่วนใหญ่.....25	
11	แสดงแผนภูมิข้อมูลหลักในการวินิจฉัย Embolic Stroke..... 26	
12	แสดงแผนภูมิอัตราการตรวจพบ Patent Foramen Ovale 28	
13	แสดงแผนภูมิข้อมูลเปรียบเทียบการตรวจพบ Patent Foramen Ovale ในกลุ่มผู้ป่วยอายุน้อยกว่า 45 ปีและมากกว่าหรือเท่ากับ 45 ปี 30	
14	แสดงแผนภูมิข้อมูลเปรียบเทียบการตรวจพบ Patent Foramen Ovale กับข้อมูลหลักในการวินิจฉัย Embolic Stroke..... 31	
15	แสดงแผนภูมิข้อมูลเปรียบเทียบการตรวจพบ Patent Foramen Ovale กับแขนงเส้นเลือดที่อุดตัน.....31	

บทที่ 1

บทนำ

1. ความสำคัญและที่มาของปัญหาในการวิจัย

ภาวะสมองขาดเลือดเฉียบพลัน คือ ภาวะที่ปริมาณเลือดซึ่งไปเลี้ยงสมองส่วนใดส่วนหนึ่งลดลงอย่างมาก ภายในเวลาอันรวดเร็วและเป็นเวลานานเพียงพอ จนทำให้เกิดความผิดปกติของการทำงานของสมองและแสดงออกมาเป็นความผิดปกติทางคลินิก เป็นภาวะหนึ่งที่พบได้บ่อยในเวชปฏิบัติ ซึ่งส่งผลให้เกิดภาวะทุพพลภาพและการเสียชีวิตในอันดับต้นๆ ทั้งยังส่งผลกระทบในหลายๆด้านต่อครอบครัวของผู้ป่วยและสังคม ทั้งในแง่การสูญเสียทางร่างกายของทรัพยากรมนุษย์ ค่าใช้จ่ายในการดูแลรักษาโดยเฉพาะในระยะยาวทั้งจากตัวโรคเองและภาวะแทรกซ้อนต่างๆ รวมไปจนถึงความสูญเสียทางจิตใจของผู้ป่วยและผู้ใกล้ชิดซึ่งมิอาจประเมินค่าได้

ภาวะสมองขาดเลือดเฉียบพลันมีสาเหตุหลายประการ อาศัยข้อมูลจากประวัติ การตรวจร่างกาย การตรวจสืบค้นเบื้องต้นทางห้องปฏิบัติการรวมถึงการตรวจภาพรังสีวินิจฉัยของสมอง สามารถเป็นแนวทางในการวินิจฉัยถึงสาเหตุที่มีความเป็นไปได้มากที่สุดในผู้ป่วยส่วนใหญ่ อันจะนำไปสู่แนวทางการรักษาและป้องกันที่เหมาะสม สาเหตุหนึ่งที่พบได้บ่อยในเวชปฏิบัติ คือ การอุดตันจากลิ่มเลือด (Embolism) ซึ่งมีที่มาได้จากหลายตำแหน่งในร่างกาย โดยเฉพาะจากระบบหัวใจ ระบบหลอดเลือดแดงใหญ่ และระบบหลอดเลือดดำส่วนปลาย อย่างไรก็ตามมีผู้ป่วยจำนวนหนึ่งที่ข้อมูลในเบื้องต้นเข้าได้กับภาวะสมองขาดเลือดเฉียบพลันจากลิ่มเลือดอุดตัน (Embolic Stroke) หากแต่ประวัติ การตรวจร่างกายและการตรวจสืบค้นทางห้องปฏิบัติการกลับไม่พบความผิดปกติซึ่งบ่งบอกถึงที่มาของลิ่มเลือดเหล่านั้น ซึ่งในกรณีนี้การตรวจพิเศษเพิ่มเติมที่เหมาะสมจะมีส่วนช่วยอย่างยิ่งในการประเมินเพื่อหาสาเหตุหรือที่มาของลิ่มเลือดเพื่อประกอบในการดูแลรักษาผู้ป่วย

การตรวจพิเศษเพิ่มเติมตามกรณีข้างต้น เพื่อสืบค้นหาสาเหตุที่มาของลิ่มเลือดนั้นมีหลายวิธี การตรวจคลื่นเสียงความถี่สูงของหัวใจทางหน้าอก (Transthoracic Echocardiography) เป็นหนึ่งในวิธีการตรวจหาความผิดปกติทางหัวใจที่อาจมีความสัมพันธ์เกี่ยวข้องกับภาวะสมองขาดเลือดเฉียบพลันจากลิ่มเลือดอุดตัน แต่ในทางปฏิบัตินั้นกลับพบว่าโดยส่วนใหญ่การตรวจคลื่น

เสียงความถี่สูงของหัวใจทางหน้าอก ไม่พบความผิดปกติ หรือ ไม่สามารถแสดงความผิดปกติที่อาจมีความสัมพันธ์เกี่ยวข้องกับภาวะสมองขาดเลือดเฉียบพลันจากลิ่มเลือดอุดตันได้

หนึ่งในภาวะที่มีรายงานว่าพบได้บ่อยในผู้ป่วยสมองขาดเลือดเฉียบพลันซึ่งเข้าได้กับลิ่มเลือดอุดตันและตรวจไม่พบความผิดปกติจากการตรวจคลื่นเสียงความถี่สูงของหัวใจทางหน้าอก คือ ภาวะ Patent Foramen Ovale

ด้วยข้อจำกัดในปัจจัยหลายๆด้าน ทำให้การตรวจคลื่นเสียงความถี่สูงของหัวใจผ่านทางหลอดอาหาร (Transesophageal Echocardiography) ซึ่งเป็นวิธีการตรวจที่มีความไวและความจำเพาะสูงในการวินิจฉัย Patent Foramen Ovale นั้นไม่สามารถทำได้อย่างแพร่หลายในทางปฏิบัติ ในขณะเดียวกันคุณภาพของการตรวจคลื่นเสียงความถี่สูงของหัวใจทางหน้าอกในปัจจุบันก็พัฒนามากขึ้นเป็นลำดับ มีข้อมูลล่าสุดจำนวนมากซึ่งสนับสนุนว่า การตรวจคลื่นเสียงความถี่สูงของหัวใจทางหน้าอกผนวกด้วยการฉีด Agitated Saline มีความไว (Sensitivity) ใกล้เคียงกับการตรวจคลื่นเสียงความถี่สูงของหัวใจผ่านทางหลอดอาหารในการวินิจฉัย Patent Foramen Ovale

ในปัจจุบัน ยังไม่มีการศึกษาในประเทศไทยเกี่ยวกับความชุกของ Patent Foramen Ovale ในผู้ป่วยสมองขาดเลือดเฉียบพลันซึ่งเข้าได้กับลิ่มเลือดอุดตัน โดยเฉพาะในกรณีที่ไม่ทราบสาเหตุที่ชัดเจน การศึกษาผู้ป่วยกลุ่มนี้ย่อมนำมาซึ่งข้อมูลที่สามารถนำไปใช้เป็นประโยชน์ ทั้งในแง่ระบาดวิทยา การวินิจฉัย การรักษาและการป้องกันได้ต่อไป ในขณะเดียวกัน ด้วยข้อจำกัดทั้งในแง่ทรัพยากร บุคลากร ค่าใช้จ่าย รวมถึงข้อจำกัดจากความเจ็บป่วยของผู้ป่วยเอง ทำให้จำเป็นต้องพิจารณาความจำเป็นและความเหมาะสมในการตรวจคลื่นเสียงความถี่สูงของหัวใจผ่านทางหลอดอาหารในผู้ป่วยเหล่านี้เพิ่มเติม ซึ่งเมื่อเปรียบเทียบในแง่มุมต่างๆดังที่ได้กล่าวมาแล้ว การตรวจคลื่นเสียงความถี่สูงของหัวใจทางหน้าอก ผนวกด้วยการฉีด Agitated Saline อาจเป็นอีกหนึ่งทางเลือกที่มีประโยชน์ในกรณีนี้

จึงน่าจะมีความเป็นไปได้ที่จะนำการตรวจคลื่นเสียงความถี่สูงของหัวใจทางหน้าอกผนวกกับการฉีด Agitated Saline มาเป็นวิธีการตรวจหลักในเบื้องต้นสำหรับผู้ป่วยสมองขาดเลือดเฉียบพลันที่เข้าได้กับลิ่มเลือดอุดตัน และน่าจะทำให้สามารถพบความผิดปกติของหัวใจโดยเฉพาะ Patent Foramen Ovale ได้มากขึ้นและใกล้เคียงกับการตรวจคลื่นเสียงความถี่สูงของหัวใจผ่านทางหลอดอาหาร

2. **คำถามของการวิจัย** (Research question)

คำถามหลัก (Primary Research Question)

การตรวจคลื่นเสียงความถี่สูงของหัวใจทางหน้าอกผนวกด้วยการฉีด Agitated Saline ในผู้ป่วยสมองขาดเลือดเฉียบพลันซึ่งเข้าได้กับลิ่มเลือดอุดตันโดยไม่ทราบสาเหตุที่ชัดเจน จะสามารถตรวจพบ Patent Foramen Ovale ได้มากน้อยเพียงใด

คำถามรอง (Secondary Research Question)

มีข้อมูลทางคลินิกใดๆหรือไม่ ที่มีความสัมพันธ์กับการตรวจพบ Patent Foramen Ovale โดยการตรวจคลื่นเสียงความถี่สูงของหัวใจทางหน้าอกผนวกด้วยการฉีด Agitated Saline

3. **วัตถุประสงค์ของการวิจัย** (Objectives)

เพื่อศึกษาหาความชุกของ Patent Foramen Ovale ในผู้ป่วยสมองขาดเลือดเฉียบพลันซึ่งเข้าได้กับลิ่มเลือดอุดตันโดยไม่ทราบสาเหตุที่ชัดเจนโดยการตรวจคลื่นเสียงความถี่สูงของหัวใจทางหน้าอกผนวกด้วยการฉีด Agitated Saline เพื่อให้ทราบถึงขนาดของปัญหา รวมถึงข้อมูลทางคลินิกของผู้ป่วยอันจะสามารถนำมาใช้เป็นข้อมูลพื้นฐานที่เป็นประโยชน์ต่อไปได้

4. **สมมติฐานของการวิจัย** (Hypothesis)

ในกลุ่มผู้ป่วยสมองขาดเลือดเฉียบพลันซึ่งเข้าได้กับลิ่มเลือดอุดตันโดยไม่ทราบสาเหตุที่ชัดเจน มีสัดส่วนของภาวะ Patent Foramen Ovale อยู่ ซึ่งสามารถตรวจพบได้ด้วยการตรวจคลื่นเสียงความถี่สูงของหัวใจทางหน้าอกผนวกด้วยการฉีด Agitated Saline ในอัตราที่ใกล้เคียงกับการศึกษาต่างๆก่อนหน้านี้

5. **กรอบแนวความคิดในการวิจัย** (Conceptual Framework)

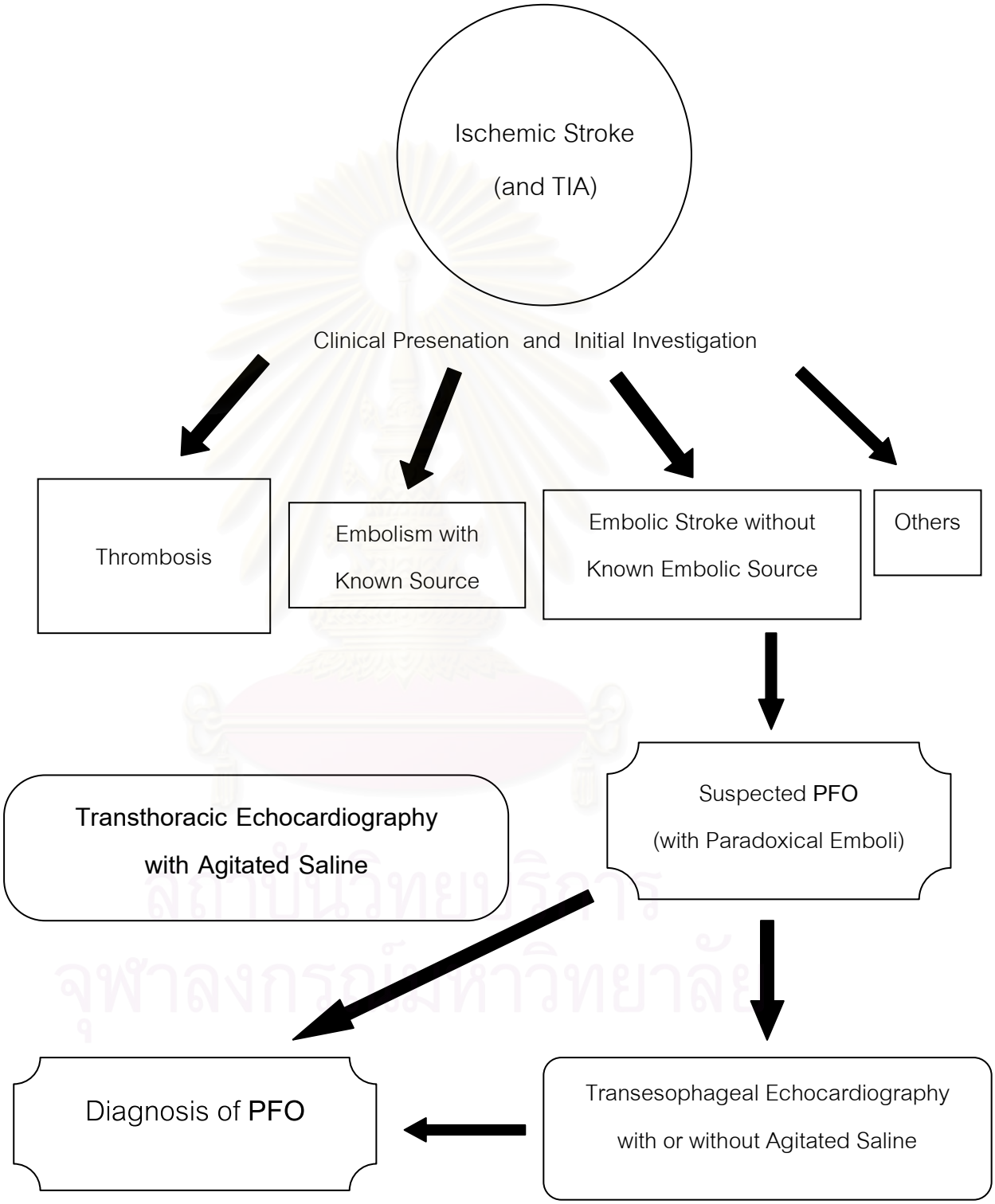

6. **วิธีดำเนินการวิจัย**

การวิจัยนี้ใช้รูปแบบการวิจัยแบบ Cross-sectional Descriptive Study โดยกลุ่มผู้ป่วยที่จะทำการศึกษา คือ ผู้ป่วยที่อายุรแพทย์ผู้เชี่ยวชาญทางระบบประสาท เป็นผู้ให้การวินิจฉัยภาวะสมองขาดเลือดชนิดเฉียบพลันที่เข้าได้กับสาเหตุจากลิ่มเลือดอุดตัน โดยอาศัยอาการ หรืออาการแสดง หรือผลการตรวจภาพรังสีวินิจฉัยของสมอง และได้รับการส่งตรวจคลื่นเสียงความถี่สูงของหัวใจทางหน้าอกที่ รพ.จุฬาลงกรณ์ตั้งแต่เดือนกุมภาพันธ์ พ.ศ.2551 ถึง พฤศจิกายน พ.ศ.2551 เพื่อตรวจหาที่มาของลิ่มเลือดจากหัวใจตามข้อบ่งชี้ทางการแพทย์

ผู้ป่วยที่มีคุณสมบัติสามารถเข้าร่วมการศึกษาตามเกณฑ์ที่กำหนดไว้ จะได้รับการตรวจคลื่นเสียงความถี่สูงของหัวใจทางหน้าอกตามมาตรฐาน เพื่อค้นหาลิ่มเลือดซึ่งมีที่มาจากหัวใจ และจะได้รับการตรวจเพิ่มเติมด้วยการฉีด Agitated Saline เพื่อค้นหา Patent Foramen Ovale ร่วมกับการเก็บข้อมูลพื้นฐานของผู้ป่วย

จากนั้นจึงเก็บรวบรวมข้อมูล แล้วทำการประมวลผลทางสถิติเพื่อหาความชุกของ Patent Foramen Ovale และเพื่อวิเคราะห์หาความสัมพันธ์ระหว่างการตรวจพบ Patent Foramen Ovale และปัจจัยต่างๆของผู้ป่วย

7. **ข้อตกลงเบื้องต้น** (Assumption)

- ข้อมูลในเบื้องต้นจากประวัติ การตรวจร่างกายและการตรวจทางรังสีวินิจฉัยของสมองเพียงพอที่จะสนับสนุนการวินิจฉัย Embolic Stroke ซึ่งอยู่ภายใต้ดุลยพินิจของอายุรแพทย์ผู้เชี่ยวชาญทางระบบประสาท

- การตรวจคลื่นเสียงความถี่สูงของหัวใจทางหน้าอกผนวกด้วย Agitated Saline มีประสิทธิภาพใกล้เคียงกับการตรวจคลื่นเสียงความถี่สูงของหัวใจผ่านทางหลอดอาหารในการวินิจฉัย Patent Foramen Ovale

8. **ปัญหาทางจริยธรรม** (Ethical Considerations)

ไม่น่าจะมีปัญหาทางจริยธรรม เนื่องจากเป็นการศึกษาในภาพรวมเพื่อเหตุผลทางวิชาการ ไม่มีอคติในการคัดเลือกเพราะเป็นการศึกษาหาความชุก การตรวจที่ใช้เพื่อการศึกษาไม่มีความเสี่ยงแต่อย่างใด รวมทั้งข้อมูลต่างๆของผู้ป่วยก็จะถูกเก็บเป็นความลับตามที่ได้ระบุในเอกสารชี้แจงข้อมูลผู้ป่วย

9. **ข้อจำกัดในการวิจัย** (Limitation)

- ผลการศึกษาบ่งถึงข้อมูลของผู้ป่วยในสถานพยาบาลระดับตติยภูมิ อาจไม่สามารถใช้เป็นตัวแทนที่แท้จริงของผู้ป่วยทั้งหมด

- ระยะเวลาสำหรับทำการวิจัยซึ่งมีอยู่จำกัด ทำให้มีผลต่อเกณฑ์การคัดเลือกอายุผู้ป่วยที่เข้ารับการศึกษา รวมถึงรูปแบบและรายละเอียดในการศึกษา เพื่อให้ได้ขนาดตัวอย่างซึ่งเพียงพอตามเป้าหมายภายในกรอบเวลาการศึกษาที่จำกัด

- ไม่มีกลุ่มเปรียบเทียบที่ทำการตรวจคลื่นเสียงความถี่สูงของหัวใจผ่านทางหลอดอาหาร เนื่องจากข้อจำกัดด้านเวลา และทรัพยากร

10. **ประโยชน์ที่คาดว่าจะได้จากการวิจัย** (Expected Benefits and Application)

ข้อมูลที่ได้น่าจะสามารถนำมาใช้เป็นประโยชน์ทั้งในแง่ระบาดวิทยา และประกอบการประเมินขนาดของปัญหา เพื่อสร้างแนวทางในการสืบค้นเพื่อวินิจฉัย รวมถึงวางแผนในการรักษาและป้องกัน ที่เหมาะสมต่อไป

บทที่ 2

เอกสารและงานวิจัยที่เกี่ยวข้อง

ทบทวนวรรณกรรม

ภาวะสมองขาดเลือดเฉียบพลันเป็นภาวะที่พบได้บ่อยในเวชปฏิบัติเป็นสาเหตุการเสียชีวิตอันดับที่ 3 รองจากโรคหัวใจและโรคมะเร็ง รายงานจากกระทรวงสาธารณสุขพบว่า ประชากรชาวไทยป่วยด้วยภาวะสมองขาดเลือดเฉียบพลันปีละ 150,000 รายและเป็นสาเหตุการเสียชีวิตของผู้ป่วยกว่า 45,0000 รายต่อปี มีหลายสาเหตุที่ทำให้เกิดการขาดเลือดเฉียบพลันของสมอง โดยร้อยละ 20-25 ของผู้ป่วยเกิดจากการตีบตันเพิ่มขึ้นจากเดิมอย่างมากของหลอดเลือดแดงขนาดกลางถึงขนาดใหญ่ที่ไปเลี้ยงสมอง, ร้อยละ 20-25 ของผู้ป่วยเกิดจากการตีบของหลอดเลือดแดงขนาดเล็ก, ประมาณร้อยละ 20 ของผู้ป่วยพบมีสาเหตุจากลิ่มเลือดที่หลุดออกจากหัวใจหรือหลอดเลือดแดงขนาดใหญ่ แต่พบว่าผู้ป่วยที่เหลือ คือร้อยละ 30-40 นั้นกลับไม่ทราบสาเหตุที่ชัดเจน (1-6)

อย่างไรก็ตามหากทำการตรวจสืบค้นเพิ่มเติมละเอียดมากขึ้นในผู้ป่วยกลุ่มนี้ก็สามารถที่จะพบสาเหตุได้มากขึ้น ซึ่งส่วนใหญ่นั้นมีความเกี่ยวเนื่องกับภาวะลิ่มเลือดอุดตันอื่นๆ หนึ่งในภาวะซึ่งได้รับการศึกษาและมีความสำคัญในผู้ป่วยกลุ่มนี้ คือ Patent Foramen Ovale

สถาบันวิทยบริการ
จุฬาลงกรณ์มหาวิทยาลัย

1. กายวิภาคของ Foramen Ovale

Foramen Ovale เป็นช่องที่ผนังกั้นระหว่างหัวใจห้องบนขวากับหัวใจห้องบนซ้าย ซึ่งเกิดจากการเคลื่อนที่เปิดปิดของแผ่น Septum Primum เป็นทางผ่านของเลือดจากหัวใจห้องบนขวาไปยังหัวใจห้องบนซ้ายของทารกขณะอยู่ในครรภ์มารดา ในสภาวะปกติทั่วไป หลังจากที่ทารกคลอดและเริ่มการหายใจ ความดันในหัวใจห้องบนซ้ายจะเพิ่มขึ้น ส่งผลให้ Septum Primum แนบชิดกับ Septum Secundum มากขึ้นและปิด Foramen Ovale ไปในที่สุด ซึ่งส่วนใหญ่เกิดขึ้นในช่วงเวลา

1 เดือน ถึง 2 ปีหลังคลอด มีข้อมูลจากการตรวจชันสูตรในประชากรทั่วไปหลังเสียชีวิตซึ่งเป็นการตรวจสังเกตโดยตรงทางกายวิภาค พบว่ามีการคงอยู่ของ Foramen Ovale (Patent Foramen Ovale) ได้ถึงร้อยละ 25-35 (8,9)

อัตราการตรวจพบ Patent Foramen Ovale แตกต่างกันไปขึ้นกับวิธีการตรวจ ในขณะที่อัตราการตรวจพบ Patent Foramen Ovale ด้วยคลื่นเสียงความถี่สูงของหัวใจจากการศึกษาในระยะแรกๆในกลุ่มประชากรทั่วไปนั้น มีความแตกต่างกันไปตั้งแต่ร้อยละ10 ไปจนถึงร้อยละ 26 (7,10,19) ซึ่งลักษณะของ Patent Foramen Ovale มีความแตกต่างกันไปตั้งแต่เป็นเพียงช่องขนาดเล็กและไม่มีการไหลผ่านของเลือดเลย หรืออาจมีเลือดไหลผ่านจากหัวใจห้องบนขวาไปยังหัวใจห้องบนซ้ายได้ในบางสภาวะ จนถึงเป็นช่องใหญ่ขนาดและมีเลือดไหลผ่านได้ในภาวะปกติ

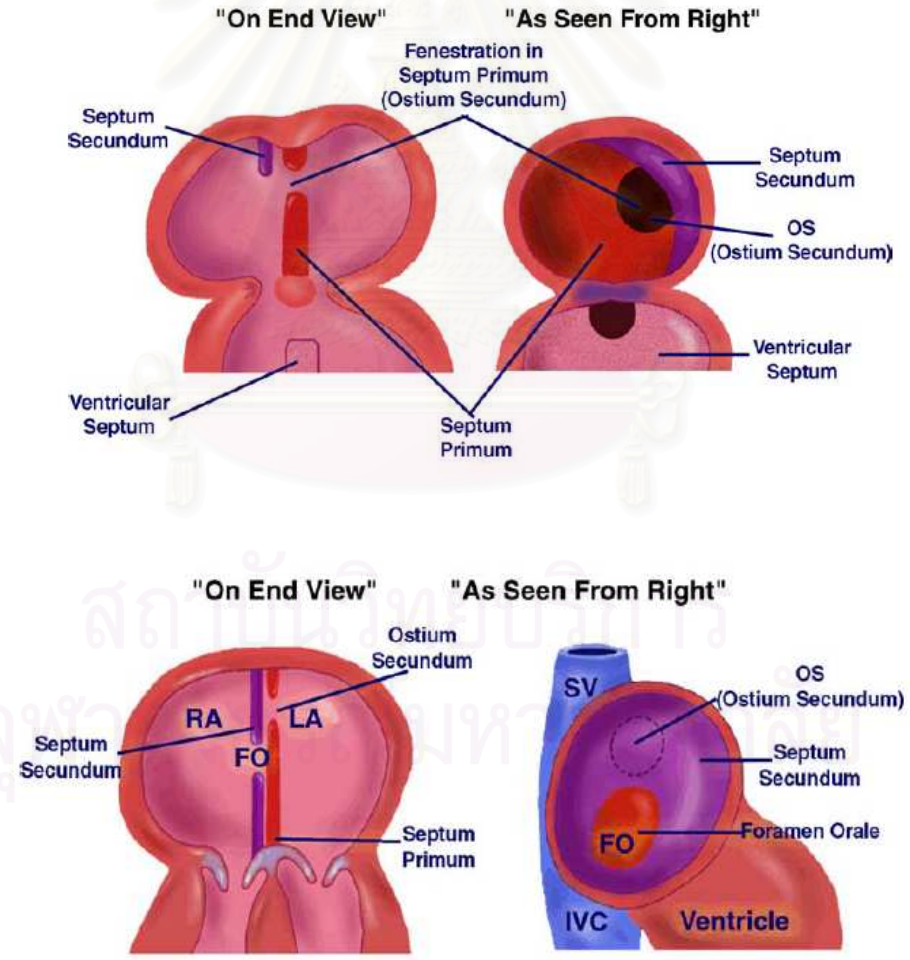

ภาพที่ 1 แสดงการพัฒนาของ Foramen Ovale และผนังกั้นหัวใจห้องบน

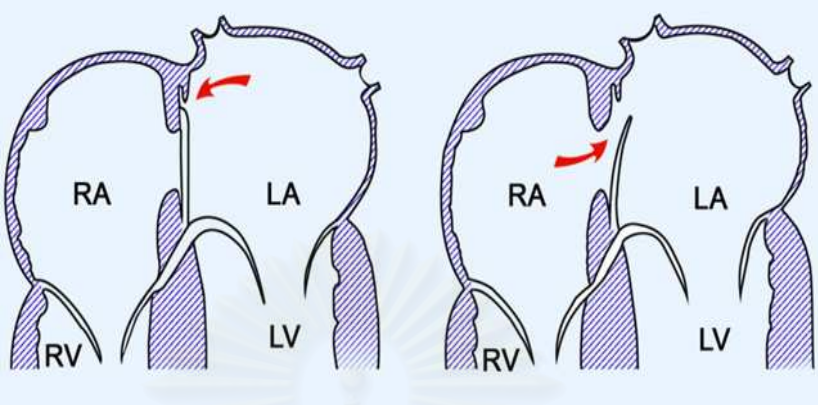

ภาพที่ 2 แสดงลักษณะการเปิด-ปิดของ Foramen Ovale

2. พยาธิสรีรวิทยาของ Patent Foramen Ovale ในการเกิด Embolic Stroke

โดยทั่วไป Patent Foramen Ovale ไม่ทำให้เกิดผลทางคลินิกที่เกี่ยวข้องโดยตรงกับความผิดปกติของหัวใจ ยกเว้นในกรณีที่พบมีความผิดปกติทางหัวใจหรือปอดอื่นๆร่วมด้วย ส่วนใหญ่ Patent Foramen Ovale จะมีความสำคัญทางคลินิกจากการที่เป็นทางผ่านของลิ่มเลือดจากระบบหลอดเลือดดำไปยังระบบหลอดเลือดแดง ซึ่งสามารถเกิดขึ้นเมื่อมีการเพิ่มของความดันในหัวใจห้องบนขวาจนมากกว่าหัวใจห้องบนซ้ายชั่วขณะ เช่น ขณะเบ่งหรือไอ แล้วจึงทำให้ Patent Foramen Ovale เปิดออกเป็นช่องทางผ่านของลิ่มเลือดไปยังหัวใจห้องบนซ้ายและไปสู่อวัยวะส่วนปลายทำให้เกิดภาวะขาดเลือดจากลิ่มเลือดไปอุดตัน และหากลิ่มเลือดอุดตันที่ระบบหลอดเลือดแดงของสมองก็จะทำให้เกิดภาวะสมองขาดเลือดเฉียบพลันจากลิ่มเลือดอุดตัน (Embolic Stroke) ได้

ในบางกรณีพบว่าลิ่มเลือดอาจสามารถเคลื่อนผ่าน Patent Foramen Ovale จากหัวใจห้องบนขวาไปยังหัวใจห้องบนซ้ายได้ในสภาวะปกติโดยไม่ต้องมีการเบ่งหรือการไอแต่อย่างใด นอกจากนี้ยังมีข้อสันนิษฐานอื่นๆเกี่ยวกับความสัมพันธ์ของ Patent Foramen Ovale กับการเกิด Embolic Stroke ได้แก่ การเกิดลิ่มเลือดเกาะที่ Patent Foramen Ovale เองแล้วจึงหลุดลอยไปยังสมอง, การเต้นผิดปกติของหัวใจห้องบนซึ่งสัมพันธ์กับ Patent Foramen Ovale และทำให้เกิดลิ่มเลือดแล้วหลุดลอยไปยังสมอง รวมไปถึงการที่มีลิ่มเลือดจากเส้นเลือดดำใหญ่ Vena Cava เคลื่อน

ตัวมายังหัวใจห้องบนขวาผ่าน Patent Foramen Ovale เข้าไปยังหัวใจห้องบนซ้ายและเกิดลิ่มเลือดหลุดลอยไปสมองตามมาในภายหลัง

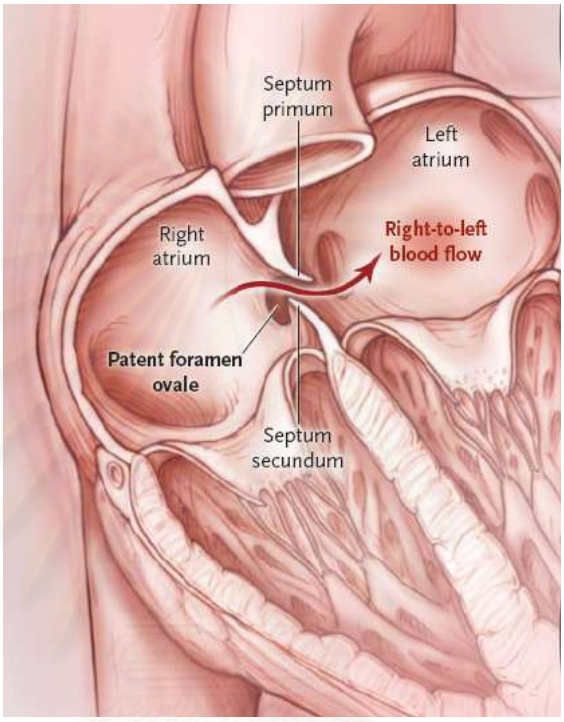

ภาพที่ 3 แสดงกายวิภาคของ Patent Foramen Ovale

3. ความสัมพันธ์ของ Patent Foramen Ovale กับการเกิด Embolic Stroke

การที่มีข้อมูลจากการศึกษาว่า การตรวจชันสูตรสังเกตโดยตรงทางกายวิภาคในประชากรทั่วไปหลังเสียชีวิตพบ Patent Foramen Ovale ได้ถึงร้อยละ 25-35 อาจทำให้เกิดข้อสงสัยว่า Patent Foramen Ovale อาจเป็นเพียงภาวะที่พบร่วมในผู้ป่วยสมองขาดเลือดโดยที่แท้จริงแล้วไม่มีความสัมพันธ์ในกลไกพยาธิสรีรวิทยาของการเกิดสมองขาดเลือดแต่อย่างใดหรือไม่

มีหลักฐานจากการศึกษาภาพรังสีวินิจฉัยในผู้ป่วยสมองขาดเลือดซึ่งไม่ทราบสาเหตุที่ชัดเจนและพบ Patent Foramen Ovale ร่วมด้วย พบว่า ลักษณะทางภาพรังสีวินิจฉัยส่วนใหญ่เข้าได้กับกลไกจากลิ่มเลือดอุดตัน (1,17), พบว่าขนาดของ Patent Foramen Ovale ในผู้ป่วยสมอง

ขาดเลือดซึ่งไม่ทราบสาเหตุที่ชัดเจนมีขนาดใหญ่กว่าในประชากรปกติและในผู้ป่วยสมองขาดเลือดที่มีสาเหตุที่ชัดเจน (14,15,18,20), พบว่าผู้ป่วยสมองขาดเลือดซึ่งไม่ทราบสาเหตุที่ชัดเจนที่พบ Patent Foramen Ovale ร่วมด้วย มีอัตราการพบหลอดเลือดดำลึกที่ขาและหลอดเลือดดำในอุ้งเชิงกรานอุดตันสูงขึ้น (38-40)

นอกจากนี้ยังมีการศึกษาถึงความสัมพันธ์ระหว่างทั้งสองภาวะนี้เป็นจำนวนมาก และมีแนวโน้มในหลายการศึกษาโดยเฉพาะในระยะหลังที่แสดงว่ามีความสัมพันธ์กันระหว่างอัตราการพบ Patent Foramen Ovale กับภาวะสมองขาดเลือดเฉียบพลันที่ไม่ทราบสาเหตุที่ชัดเจน โดยมีความแตกต่างอย่างมีนัยสำคัญ เมื่อเทียบกับประชากรปกติ (10-12), เมื่อเทียบกับผู้ป่วยสมองขาดเลือดเฉียบพลันที่ทราบสาเหตุ (13-18) ทั้งในกลุ่มผู้ป่วยอายุน้อยซึ่งพบได้ตั้งแต่ร้อยละ 47-56 (19-23) และในกลุ่มผู้ป่วยสูงอายุ (25-28) รวมถึงการศึกษาแบบวิเคราะห์ย้อนหลัง (Meta-analysis) จากหลายการศึกษาก็พบว่า การพบ Patent Foramen Ovale เป็นปัจจัยที่เพิ่มความเสี่ยงสัมพัทธ์ (Relative Risk) ของการเกิดภาวะสมองขาดเลือด 1.83เท่า (95% CI, 1.25–2.66) ในขณะที่หากพบในกรณีที่อายุน้อยกว่า 55 ปีจะเพิ่มความเสี่ยงสัมพัทธ์ (Relative Risk) ถึง 3.10 เท่า (95% CI, 2.39–4.21) (24)

4. การตรวจหา Patent Foramen Ovale โดย Transthoracic Echocardiography และ Transesophageal Echocardiography

ในเวชปฏิบัติทั่วไป ผู้ป่วยสมองขาดเลือดเฉียบพลันที่ไม่ทราบสาเหตุที่ชัดเจนมักได้รับการพิจารณาตรวจพิเศษเพิ่มเติมเพื่อหาสาเหตุต่างๆที่เป็นไปได้ โดยเฉพาะกลุ่มผู้ป่วยอายุน้อยและกลุ่มผู้ป่วยที่ข้อมูลทางคลินิกหรือการตรวจภาพรังสีทางสมองมีความน่าสงสัยสาเหตุจากลิ่มเลือดอุดตันมากที่สุด มักได้รับการส่งตรวจพิเศษเพิ่มเติมเพื่อหาที่มาของลิ่มเลือดโดยเฉพาะลิ่มเลือดจากหัวใจเพิ่มเติม การตรวจที่สามารถทำได้สะดวก, ไม่รุกล้ำ (invasive) ต่อผู้ป่วยจนเกินไปและเป็นที่ยอมรับในทางปฏิบัติ คือ การตรวจคลื่นเสียงความถี่สูงของหัวใจทางหน้าอก (Transthoracic Echocardiography)

แต่ในทางตรงกันข้ามกลับมักไม่พบความผิดปกติจากการตรวจคลื่นเสียงความถี่สูงของหัวใจที่จะอธิบายความเกี่ยวข้องกับสาเหตุของภาวะสมองขาดเลือดเฉียบพลันได้ในผู้ป่วยส่วนใหญ่ เนื่องจากการตรวจคลื่นเสียงความถี่สูงของหัวใจทางหน้าอกนั้นมีความไวไม่เพียงพอในการ

ตรวจหาความผิดปกติในกรณีของผู้ป่วยสมองขาดเลือดเฉียบพลันที่ไม่ทราบสาเหตุ ซึ่งรวมถึง Patent Foramen Ovale ด้วย

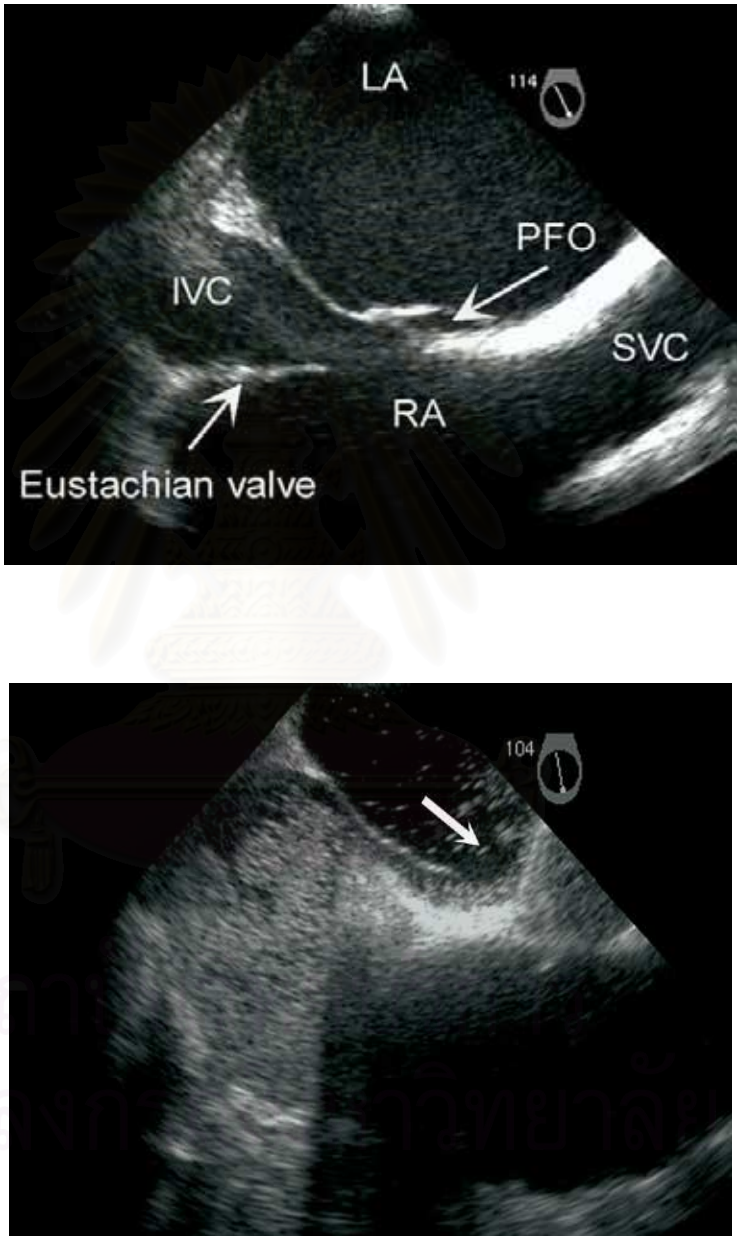

ภาพที่ 4 แสดง Patent Foramen Ovale จากการตรวจ Transesophageal Echocardiography with Agitated Saline Injection

ในอดีตที่ผ่านมาการตรวจพิเศษที่มีความไวและความจำเพาะสูงที่สุดในการตรวจหา Patent Foramen Ovale และถือได้ว่าเป็นวิธีการตรวจมาตรฐานในทางคลินิก คือ การตรวจคลื่นเสียงความถี่สูงของหัวใจผ่านทางหลอดอาหาร (Transesophageal Echocardiography) ซึ่งสามารถแสดงให้เห็นการเคลื่อนเปิดปิดของ Patent Foramen Ovale ซึ่งเป็นส่วนหนึ่งของผนังกั้นหัวใจห้องบนที่วางอยู่บนตำแหน่งใกล้ส่วนที่ต่อระหว่างหัวใจห้องบนขวากับเส้นเลือดดำใหญ่ Vena Cava บน (Superior Vena Cava) ได้ที่ภาวะปกติ หรือ เมื่อให้ผู้ป่วยทำ Valsava Maneuver และหากตรวจร่วมกับการฉีด Agitated Saline ก็จะสามารถเห็น Saline Bubbles ข้ามผ่านจากหัวใจห้องบนขวาไปยังหัวใจห้องบนซ้ายโดยผ่านทาง Patent Foramen Ovale ที่กำลังเปิด ซึ่งอาจเกิดได้ที่ภาวะปกติ หรือเมื่อให้ผู้ป่วยทำ Valsava Maneuver

แต่ก็เป็นที่ทราบกันดีว่าการตรวจคลื่นเสียงความถี่สูงของหัวใจผ่านทางหลอดอาหารมีข้อจำกัดในหลายๆด้าน ซึ่งเป็นสิ่งที่แพทย์ผู้ให้การดูแลผู้ป่วยจำเป็นต้องนำมาประกอบการตัดสินใจในผู้ป่วยแต่ละราย ทั้งในแง่ความ invasive ของวิธีการตรวจที่มากกว่าการตรวจคลื่นเสียความถี่สูงของหัวใจทางหน้าอก ข้อมูลโดยรวมทางกายวิภาคและการทำงานของหัวใจที่จำกัดกว่า ความสามารถในการให้ความร่วมมือของผู้ป่วยในขณะที่ทำการตรวจซึ่งอาจจำกัดด้วยสภาวะทางระบบประสาทของผู้ป่วยเอง รวมถึงปัจจัยด้าน ทรัพยากร, ค่าใช้จ่ายและเวลา ซึ่งเมื่อเปรียบเทียบกันแล้วมากกว่าการตรวจคลื่นเสียงความถี่สูงของหัวใจทางหน้าอกอย่างชัดเจน ทำให้การตรวจคลื่นเสียงความถี่สูงของหัวใจทางหน้าอกยังคงเป็นทางเลือกอันดับแรกๆในการตรวจสืบค้นเพิ่มเติมอยู่ หากแต่ในทางปฏิบัติการฉีด Agitated Saline ร่วมด้วยนั้นก็ยังมิได้เป็นเกณฑ์มาตรฐานขั้นต่ำที่กระทำเพิ่มเติมในผู้ป่วยทุกๆราย

5. Transthoracic Echocardiography **ผนวกด้วยการฉีด** Agitated Saline **ในการตรวจหา** Patent Foramen Ovale

ในปัจจุบันเครื่องตรวจคลื่นเสียงความถี่สูงของหัวใจได้รับการพัฒนาขึ้นเป็นลำดับ ทำให้คุณภาพของภาพและประสิทธิภาพในการวินิจฉัยสูงขึ้นกว่าในอดีตอย่างมาก การศึกษาส่วนใหญ่ที่พบว่าการตรวจคลื่นเสียงความถี่สูงของหัวใจผ่านทางหลอดอาหารมีความไวสูงกว่าการตรวจคลื่นเสียงความถี่สูงของหัวใจทางหน้าอกอย่างมีนัยสำคัญทางสถิตินั้นเป็นการศึกษาในอดีตซึ่งยังมีข้อจำกัดเกี่ยวกับคุณภาพของภาพ ในขณะเดียวกันมีการศึกษาโดยใช้การตรวจคลื่นเสียงความถี่สูง

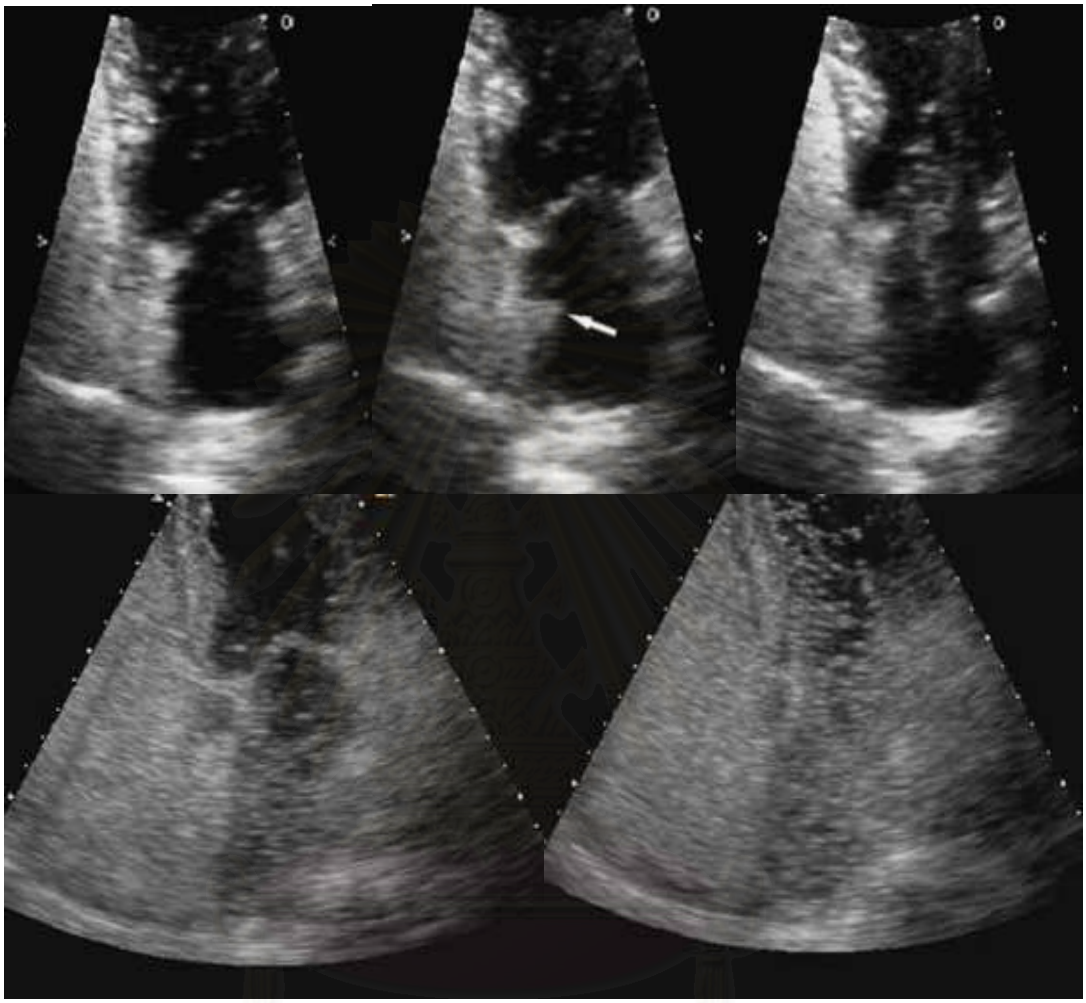

ภาพที่ 5 แสดง Patent Foramen Ovale จากการตรวจ Transthoracic Echocardiography with Agitated Saline Injection

สถาบันวิทยบริการ
จุฬาลงกรณ์มหาวิทยาลัย

ของหัวใจทางหน้าอกผนวกกับการฉีด Agitated Saline เพื่อตรวจหา Patent Foramen Ovale มากขึ้นโดยเฉพาะเมื่อเปรียบเทียบกับการตรวจคลื่นเสียงความถี่สูงของหัวใจผ่านทางหลอดอาหาร ซึ่งในระยะหลังข้อมูลจากการศึกษาต่างๆที่สนับสนุนว่าการตรวจคลื่นเสียงความถี่สูงของหัวใจทางหน้าอกผนวกกับการฉีด Agitated Saline มีความสามารถในการตรวจหา Patent Foramen Ovale ทัดเทียมกับการตรวจคลื่นเสียงความถี่สูงของหัวใจผ่านทางหลอดอาหาร (29-35) ก็มีมากขึ้นเป็นลำดับ

การตรวจคลื่นเสียงความถี่สูงของหัวใจทางหน้าอกผนวกกับการฉีด Agitated Saline จะแปรผลว่ามีทางเชื่อมต่อระหว่างหัวใจห้องบนขวาและหัวใจห้องบนซ้าย (ซึ่งในทางปฏิบัติ คือ Patent Foramen Ovale) เมื่อมีการปรากฏของ Agitated Saline ในหัวใจห้องบนซ้ายมากกว่าหรือเท่ากับ 5 Bubbles ภายในระยะเวลา 3-5 รอบของจังหวะการเต้นของหัวใจนับตั้งแต่มี Agitated Saline ปรากฏในหัวใจห้องบนขวา โดยการปรากฏของ Agitated Saline ในหัวใจห้องบนซ้าย อาจเกิดในขณะการตรวจตามภาวะปกติ หรือในขณะทำ Valsava Maneuver หรือไอ

Cathy Daniëls และคณะ(30) ได้ทำการศึกษาเพื่อตรวจหา Patent Foramen Ovale เปรียบเทียบระหว่างการตรวจคลื่นเสียงความถี่สูงของหัวใจทางหน้าอกผนวกกับการฉีด Agitated Saline กับการตรวจคลื่นเสียงความถี่สูงของหัวใจผ่านทางหลอดอาหารผนวกกับการฉีด Agitated Saline พบว่าการตรวจทั้งสองวิธีมี Accuracy ใกล้เคียงกัน โดยที่การตรวจคลื่นเสียงความถี่สูงของหัวใจทางหน้าอกมี Sensitivity = 90.5% และ Specificity = 96.5% เมื่อเทียบกับการตรวจคลื่นเสียงความถี่สูงของหัวใจผ่านทางหลอดอาหาร ซึ่งก็สอดคล้องไปในทิศทางเดียวกันกับผลการศึกษาก่อนหน้านั้นของ Guy Van Camp และคณะ(32), N. R. A. Clarke และ คณะ(31) และผลการศึกษาในเวลาต่อมาของทั้ง Geraud Souteyrand และคณะ(29), J Trevelyan และคณะ(34) ที่พบว่าทั้งสองวิธีมีความสามารถในการตรวจพบ Patent Foramen Ovale ได้ใกล้เคียงกัน

สถาบันวิทยบริการ
จุฬาลงกรณ์มหาวิทยาลัย

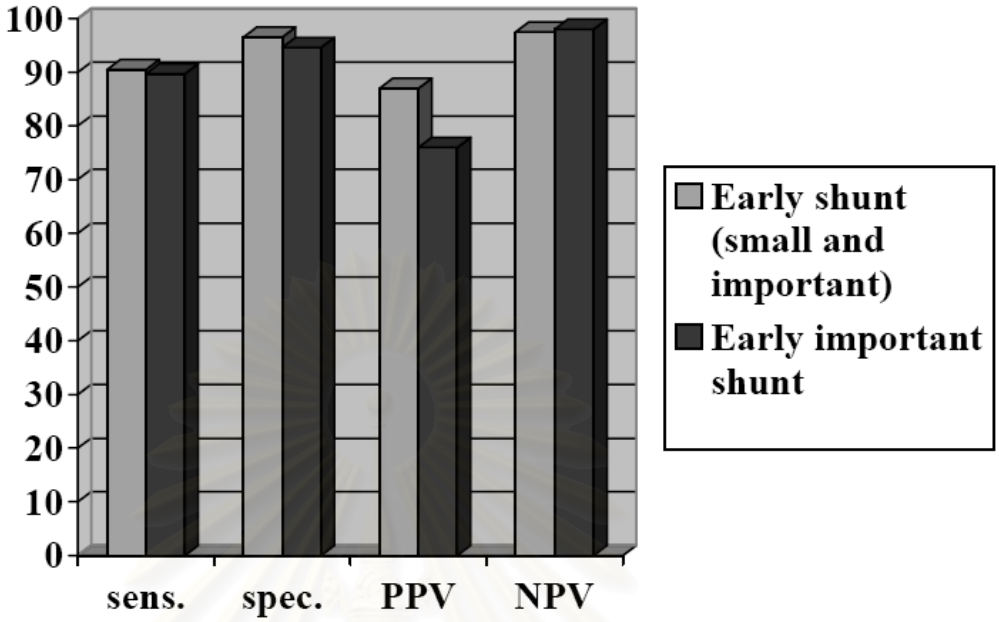

ภาพที่ 6 แสดงการตรวจพบ Patent Foramen Ovale โดย Transthoracic Echocardiography เทียบกับ Transesophageal Echocardiography (30)

ฉะนั้น จึงน่าจะมีความเป็นไปได้ที่จะนำการตรวจคลื่นเสียงความถี่สูงของหัวใจทางหน้าอกผนวกกับการฉีด Agitated Saline มาเป็นวิธีการตรวจหลักในเบื้องต้นสำหรับผู้ป่วยสมองขาดเลือดเฉียบพลันที่เข้าได้กับลิ่มเลือดอุดตัน และน่าจะทำให้สามารถพบความผิดปกติของหัวใจโดยเฉพาะ Patent Foramen Ovale ได้มากขึ้นและใกล้เคียงกับการตรวจคลื่นเสียงความถี่สูงของหัวใจผ่านทางหลอดอาหาร

สถาบันวิทยบริการ
จุฬาลงกรณ์มหาวิทยาลัย

บทที่ 3

วิธีการวิจัย

1. ประชากร

ประชากรเป้าหมาย

ผู้ป่วยที่ได้รับการวินิจฉัยภาวะสมองขาดเลือดเฉียบพลันซึ่งเข้าได้กับลิ่มเลือดอุดตันและไม่มีสาเหตุหรือที่มาของลิ่มเลือดที่ชัดเจน

ประชากรตัวอย่าง

ผู้ป่วยที่ได้รับการวินิจฉัยภาวะสมองขาดเลือดเฉียบพลันซึ่งเข้าได้กับลิ่มเลือดอุดตัน โดยอายุรแพทย์ผู้เชี่ยวชาญทางระบบประสาท และได้สืบค้นเพื่อหาสาเหตุของลิ่มเลือดจากหัวใจโดยการส่งตรวจคลื่นเสียงความถี่สูงของหัวใจทางหน้าอก ที่ รพ.จุฬาลงกรณ์ ระหว่างเดือน กุมภาพันธ์ 2551 ถึงพฤศจิกายน พ.ศ. 2551

กฎเกณฑ์ในการคัดเลือกเข้ามาทำการศึกษา (Inclusion Criteria)

- ผู้ป่วย อายุ 18-80 ปีที่ได้รับการวินิจฉัยภาวะสมองขาดเลือดเฉียบพลันที่เข้าได้กับลิ่มเลือดอุดตันโดยอายุรแพทย์ผู้เชี่ยวชาญทางระบบประสาท โดยอาศัยข้อมูลทางคลินิกและ/หรือผลการตรวจภาพรังสีวินิจฉัยของสมอง รวมถึงผู้ป่วยกลุ่มที่อาการทางคลินิกดีขึ้นจนเป็นปกติภายใน 24 ชั่วโมง (Transient Ischemic Attack)

กฎเกณฑ์ในการคัดเลือกออกจากการศึกษา (Exclusion Criteria)

- ผู้ป่วยที่มีภาวะหัวใจเต้นผิดจังหวะชนิด เอเตรียล ฟิบริลเลชั่น (Atrial Fibrillation)
- ผู้ป่วยที่มีโรคลิ้นหัวใจไมตรัลตีบ (Mitral Stenosis)
- ผู้ป่วยที่มีภาวะกล้ามเนื้อหัวใจบีบตัวไม่ดี น้อยกว่าร้อยละ 30 ลงไป (Left Ventricular Ejection Fraction < 30%)

- ผู้ป่วยที่เคยได้รับการผ่าตัดใส่ลิ้นหัวใจเทียมชนิดเมกคานิคอล (Mechanical Prosthetic Valve)
- ผู้ป่วยภาวะลิ้นหัวใจติดเชื้อ (Infective Endocarditis)
- กรณีที่ภาพจากการตรวจคลื่นเสียงความถี่สูงของหัวใจทางหน้าอกไม่คมชัดและส่งผลต่อการแปรผลเมื่อตรวจเพิ่มเติมด้วยการฉีด Agitated Saline (Technically Difficult Echocardiographic Window)

การคำนวณขนาดตัวอย่าง (Sample size)

จากสูตรการคำนวณขนาดตัวอย่างสำหรับการหา Prevalence

n = $(1.96)^2$ pq / d^2

p คือ อัตราการพบ Patent Foramen Ovale ในผู้ป่วยกลุ่มที่ศึกษา

d คือ absolute acceptable error

โดย จากการศึกษาก่อนหน้านี้ p = 0.21

และ กำหนดให้ในการศึกษานี้ d = 10%

n = $(1.96)^2$ x 0.21 x 0.79 / 0.01

n = 64 คน

2. การให้คำนิยามเชิงปฏิบัติที่จะใช้ในการวิจัย (Operational Definition)

Patent Foramen Ovale หมายถึง ภาวะที่มีการคงอยู่ของช่องที่เชื่อมต่อระหว่างหัวใจห้องบนขวาและหัวใจห้องบนซ้าย โดยไม่ได้เป็นผลจากการไม่พัฒนาของผนังกั้นหัวใจห้องบน และไม่ได้เป็นผลจากสาเหตุ/เหตุการณ์ใดที่เกิดขึ้นในภายหลัง

Positive Test of Transthoracic Echocardiography with Agitated Saline Injection หมายถึง มีการปรากฏของ agitated saline ในหัวใจห้องบนซ้ายมากกว่าหรือเท่ากับ 5 bubbles ภายใน 3 รอบของจังหวะการเต้นของหัวใจนับตั้งแต่มี Agitated Saline ปรากฏในหัวใจห้องบนขวา โดยการปรากฏของ Agitated Saline ในหัวใจห้องบนซ้าย อาจเกิดในขณะการตรวจตามปกติหรือในขณะทำ Valsava Maneuver

Embolic Stroke without Known Embolic Source หมายถึง ภาวะสมองขาดเลือดเฉียบพลันซึ่งทำให้มีความผิดปกติของระบบประสาทในทางคลินิกเข้าได้กับสาเหตุจากลิ่มเลือดหลุดไปอุดตัน โดยไม่ทราบที่มาที่ชัดเจนของลิ่มเลือดนั้นๆ ทั้งนี้โดยอาศัยข้อมูลทางคลินิกและผลการตรวจสืบค้นพื้นฐานเพิ่มเติมในเบื้องต้นรวมถึงการตรวจภาพรังสีวินิจฉัยของสมอง

3. การสังเกตและการวัด (Observation and Measurement)

ข้อมูลพื้นฐานของผู้ป่วย

ได้แก่ เพศ อายุ ความดันโลหิต ชีพจร โรคประจำตัว รายละเอียดของการป่วยครั้งปัจจุบัน ประวัติการป่วยด้วยสมองขาดเลือดในอดีต ประวัติการสูบบุหรี่

ข้อมูลที่ศึกษา

1. ผลการตรวจคลื่นเสียงความถี่สูงของหัวใจทางหน้าอกผนวกด้วยการฉีด Agitated Saline ว่าพบหรือไม่พบ Patent Foramen Ovale
2. การตรวจพบ Patent Foramen Ovale จำเป็นต้องกระตุ้นด้วยการทำ Valsava Maneuver หรือไม่
3. ข้อมูลต่างๆของผู้ป่วยซึ่งสัมพันธ์กับการตรวจพบ Patent Foramen Ovale

4. การรวบรวมข้อมูล (Data Collection)

ผู้ป่วยอายุ 18-80 ปีที่ได้รับการวินิจฉัยโดยอายุรแพทย์ผู้เชี่ยวชาญทางระบบประสาท ว่ามีภาวะสมองขาดเลือดเฉียบพลันที่เข้าได้กับลิ่มเลือดอุดตัน โดยอาศัยข้อมูลจากอาการทางคลินิกและ/หรือ ผลการตรวจภาพรังสีวินิจฉัยของสมอง ได้แก่ อาการของภาวะสมองขาดเลือดซึ่งเกิดขึ้นอย่างฉับพลันทันที (Sudden Onset), อาการของภาวะสมองขาดเลือดแสดงการเปลี่ยนแปลงขึ้นลง (Fluctuation of Symptoms), มีหลักฐานของภาวะสมองขาดเลือดที่มีพยาธิสภาพในตำแหน่งคอติคัล (Cortical Lesion) หรือ ภาพรังสีของสมองแสดงขอบเขตพยาธิสภาพแบบ Wedge-Shape และได้ทำการปรึกษาอายุรแพทย์โรคหัวใจเนื่องจากสงสัยที่มาของลิ่มเลือดจากหัวใจ จะได้รับการตรวจคลื่นเสียงความถี่สูงของหัวใจทางหน้าอกตามมาตรฐาน ผู้ป่วยที่คุณสมบัติตามเกณฑ์การ

วิจัย และยินยอมที่จะเข้าร่วมการวิจัยจะได้รับการตรวจเพิ่มเติมด้วยการฉีด Agitated Saline ผลการตรวจจะได้รับการบันทึกไว้เป็นภาพเคลื่อนไหว ข้อมูลของผู้ป่วยจะได้รับการบันทึกตามรายละเอียดในแบบบันทึกข้อมูล และจัดเก็บรวบรวมเพื่อทำการวิเคราะห์ต่อไป โดยช่วงเวลาที่ทำการตรวจไม่ได้ขึ้นกับภาวะความรู้สึกตัวหรือระยะเวลาของภาวะสมองขาดเลือดของผู้ป่วย

การตรวจคลื่นเสียงความถี่สูงของหัวใจทางหน้าอกจะกระทำโดยแพทย์ประจำบ้านต่อยอดระบบหัวใจและหลอดเลือด ส่วนการผสมและฉีด Agitated Saline จะกระทำโดยพยาบาลผู้มีประสบการณ์ในการทำหัตถการนี้มาก่อน ในขณะเดียวกันผู้ป่วยจะได้รับสารน้ำผ่านทางเส้นเลือดดำที่ข้อพับแขนซ้ายเพื่อใช้เป็นตำแหน่งที่ฉีด Agitated Saline โดยตลอดกระบวนการนี้จะกระทำโดยพยาบาลผู้มีประสบการณ์

Agitated Saline จะประกอบด้วย Saline 8 ซีซี, เลือดของผู้ป่วย 1 ซีซี และ อากาศ 0.5 ซีซี ทำการผสมกันโดยฉีดไปมาระหว่างหลอดฉีดยา 10 ซีซี จำนวน 2 หลอด ผ่านตัวเชื่อม 3 ทาง เป็นจำนวน 8 - 10 รอบ จากนั้น เมื่อแพทย์ผู้ทำการตรวจสามารถแสดงภาพเคลื่อนไหวของหัวใจให้ปรากฏบนหน้าจอของเครื่องตรวจคลื่นเสียงความถี่สูงของหัวใจได้ชัดเจนมากที่สุดแล้ว แพทย์ผู้ทำการตรวจจะทำการตั้งค่าระยะเวลาในการบันทึกภาพเคลื่อนไหวไว้ที่ 9 วินาที (ซึ่งเป็นระยะเวลานานที่สุดที่กำหนดได้สำหรับเครื่องตรวจคลื่นเสียงความถี่สูงของหัวใจที่ใช้ในการศึกษานี้) และจะทำการแจ้งพยาบาลเพื่อให้สัญญาณในการฉีด Agitated Saline เข้าทางหลอดเลือดดำที่ข้อพับแขนซ้ายผ่านทางอุปกรณ์ซึ่งเตรียมเอาไว้เป็นที่เรียบร้อยแล้ว แพทย์ผู้ทำการตรวจจะเริ่มทำการบันทึกภาพในขณะที่เริ่มมี Agitated Saline ปรากฏขึ้นในหัวใจห้องบนขวา โดยกำหนดตำแหน่งการตรวจที่ใช้ในการบันทึกภาพ คือ Apical Four Chambers View

หากการตรวจในเบื้องต้นไม่ได้ผลเป็น Positive Test ตามคำจำกัดความข้างต้น จะทำการตรวจซ้ำด้วยกระบวนการขั้นตอนเดิม และให้ผู้รับการตรวจทำ Valsava Maneuver พร้อมไปกับการฉีด Agitated Saline (เฉพาะในกรณีที่ผู้ป่วยสามารถให้ความร่วมมือในการตรวจได้) สำหรับการทำ Valsava Maneuver จะให้ผู้รับการตรวจเริ่มเบ่ง (หรือผู้ตรวจวางมือบนท้องของผู้รับการตรวจและให้ผู้รับการตรวจเกร็งท้องต้านมือของผู้ตรวจ) เมื่อกำลังจะฉีด Agitated Saline ให้ผู้ป่วยเบ่งค้างไว้และหยุดเบ่งเมื่อเห็น Agitated Saline เต็มในหัวใจห้องบนขวา โดยจะให้ผู้ป่วยได้ฝึกทำ Valsava Maneuver ก่อนจนทำได้ถูกต้องแล้ว จึงจะทำการตรวจด้วยการฉีด Agitated Saline ตามกระบวนการข้างต้น

การแปรผลจะอ้างอิงจากภาพเคลื่อนไหวที่บันทึกไว้เป็นหลัก ในกรณีที่การแปรผลไม่ชัดเจนจะอาศัยความเห็นเพิ่มเติมจากแพทย์ผู้เชี่ยวชาญพิเศษ

5. **การวิเคราะห์ข้อมูล** (Data Analysis)

ข้อมูลที่มีลักษณะเชิงปริมาณจะได้รับการวิเคราะห์ข้อมูลแบบพรรณนา เป็นจำนวน ร้อยละ ค่ากลางข้อมูล (ค่าเฉลี่ย) และค่าเบี่ยงเบนมาตรฐาน

ข้อมูลเชิงคุณภาพเปรียบเทียบระหว่างกลุ่มผู้ป่วยที่ตรวจพบ Patent Foramen Ovale และกลุ่มผู้ป่วยที่ตรวจไม่พบ Patent Foramen Ovale จะได้รับการวิเคราะห์ด้วยวิธีวิเคราะห์เชิงคุณภาพโดยใช้ตัวทดสอบสถิติแบบ Chi-Square Test หรือ Fisher's Exact Test และจากนั้นวิเคราะห์ Multivariate Analysis ด้วยวิธี Binary Logistic Regression แบบ Forward Wald ต่อไป

ในการทดสอบทางสถิติทุกการทดสอบ จะใช้ค่าความเชื่อมั่นที่ระดับ 95% (α=0.05) จึงจะถือว่ามีนัยสำคัญทางสถิติ

สถาบันวิทยบริการ
จุฬาลงกรณ์มหาวิทยาลัย

บทที่ 4

ผลการวิจัย

1. ข้อมูลพื้นฐาน

ผู้ป่วยที่ได้รับการวินิจฉัยภาวะสมองขาดเลือดเฉียบพลันซึ่งเข้าได้กับลิ่มเลือดอุดตัน โดยอายุรแพทย์ผู้เชี่ยวชาญทางระบบประสาท ทั้งหมด105 ราย ซึ่งเข้ารับการตรวจที่ รพ.จุฬาลงกรณ์ ตั้งแต่เดือนกุมภาพันธ์ พ.ศ. 2551 ถึงเดือนพฤศจิกายน พ.ศ. 2551 ได้รับการตรวจคลื่นเสียงความถี่สูงของหัวใจทางหน้าอกตามมาตรฐาน โดยที่มีผู้ป่วย 66 รายซึ่งมีคุณสมบัติตามเกณฑ์การวิจัย และได้รับการตรวจเพิ่มเติมด้วยการฉีด Agitated Saline

เพศและอายุ

ผู้ป่วยทั้งหมด 66 รายแบ่งเป็นชาย 43 ราย (ร้อยละ 65) และหญิง 23 ราย (ร้อยละ 35) อายุเฉลี่ย 57.7 ปี อายุน้อยที่สุด คือ 22 ปี และอายุมากที่สุด คือ 80 ปี ประมาณร้อยละ 50 ของผู้ป่วยมีอายุระหว่าง 61-80 ปี พบว่าจำนวนผู้ป่วย Embolic Stroke มีแนวโน้มเพิ่มขึ้นในกลุ่มอายุที่มากขึ้น

ข้อมูลพื้นฐาน	จำนวนผู้ป่วย (%)
เพศ ชาย	43 (65.2)
เพศ หญิง	23 (34.8)
อายุ 21-30 ปี	4 (6.1)
31-40 ปี	6 (9.1)
41-50 ปี	10 (15.2)
51-60 ปี	14 (21.2)
61-70 ปี	16 (24.2)
71-80 ปี	16 (24.2)

ตารางที่ 1.1 แสดงข้อมูลพื้นฐานของผู้ป่วย

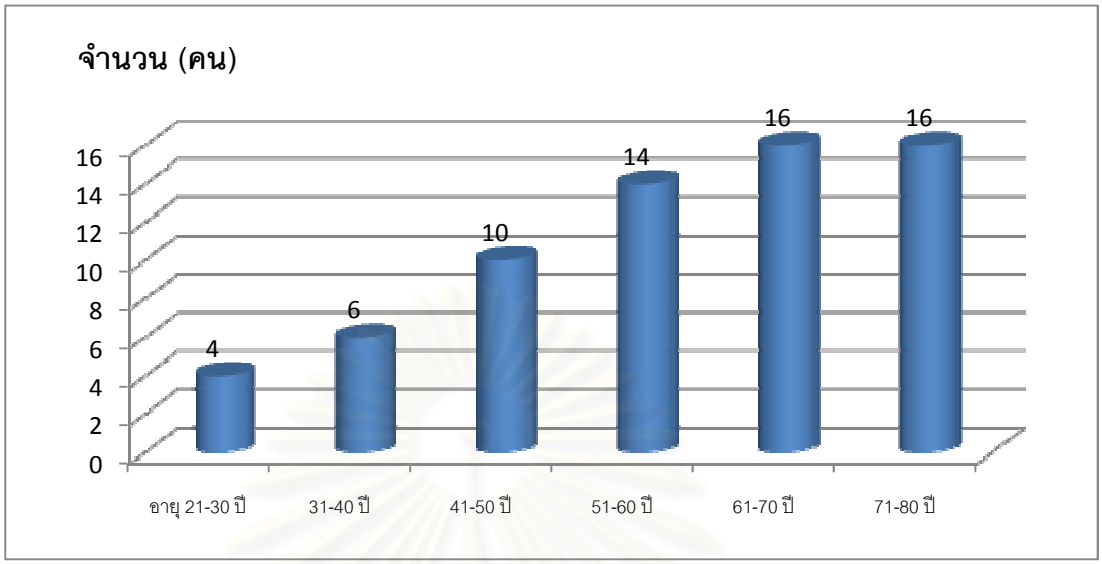

ภาพที่ 7 แสดงแผนภูมิข้อมูลอายุ

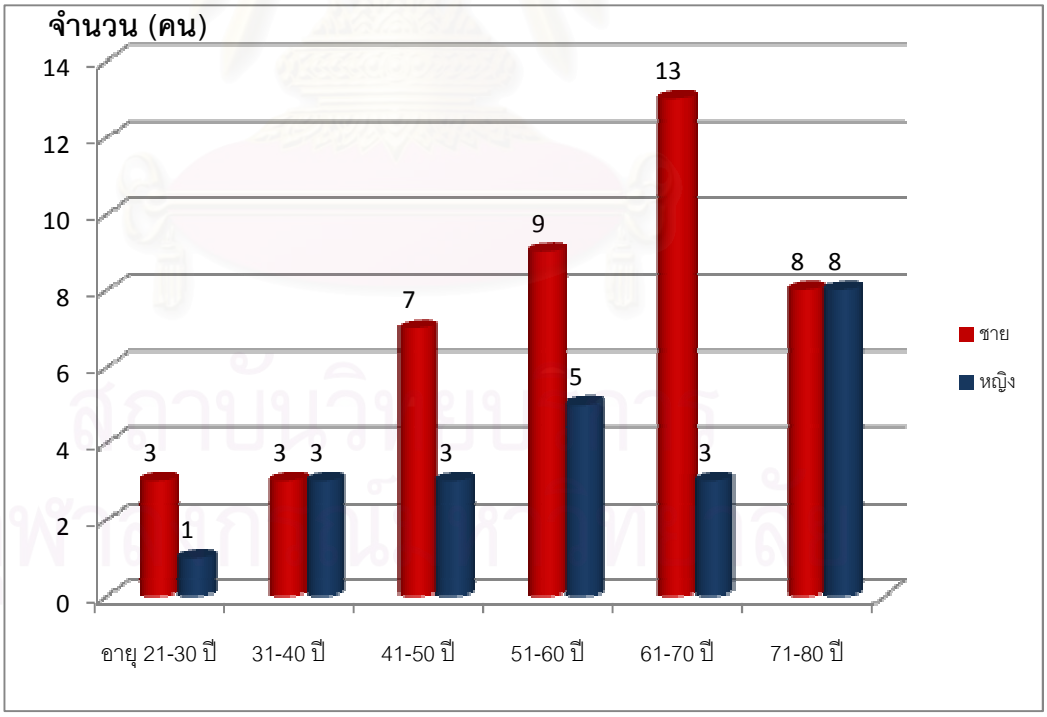

ภาพที่ 8 แสดงแผนภูมิข้อมูลอายุแบ่งตามเพศ

ข้อมูลพื้นฐาน	จำนวนผู้ป่วย (%)
มีโรคประจำตัว	47 (71.2)
ความดันโลหิตสูง	39 (59.1)
เบาหวาน	18 (27.3)
ไขมันในเลือดสูง	17 (25.8)
ไม่มีโรคประจำตัว	19 (28.8)
มีประวัติภาวะสมองขาดเลือดในอดีต	13 (19.7)
Current Smoking	15 (22.7)
Never Smoking	41 (62.1)
Smoking <10 pack-year	11 (16.7)
Smoking 10-20 pack-year	9 (13.6)
Smoking >20 pack-year	5 (7.6)
ข้อมูลซึ่งสนับสนุน Embolic stroke	
Sudden onset	35 (53.0)
Fluctuation of symptoms	2 (3.0)
Cortical lesion	26 (39.5)
Wegde-shape lesion	3 (4.5)
แขนงเส้นเลือดที่อุดตัน	
ACA territories	6 (9.1)
MCA territories	49 (74.2)
Posterior circulation	11 (16.7)
TIA	3 (4.5)

ตารางที่ 1.2 แสดงข้อมูลพื้นฐานของผู้ป่วย

สถาบันวิทยบริการ
จุฬาลงกรณ์มหาวิทยาลัย

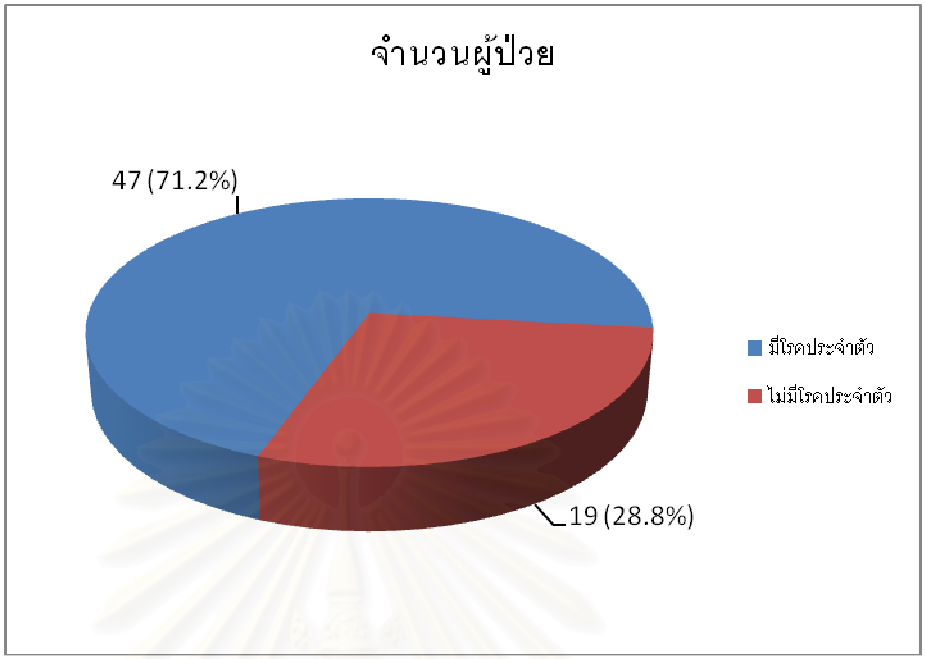

ภาพที่ 9 แสดงแผนภูมิข้อมูลการมีโรคประจำตัว

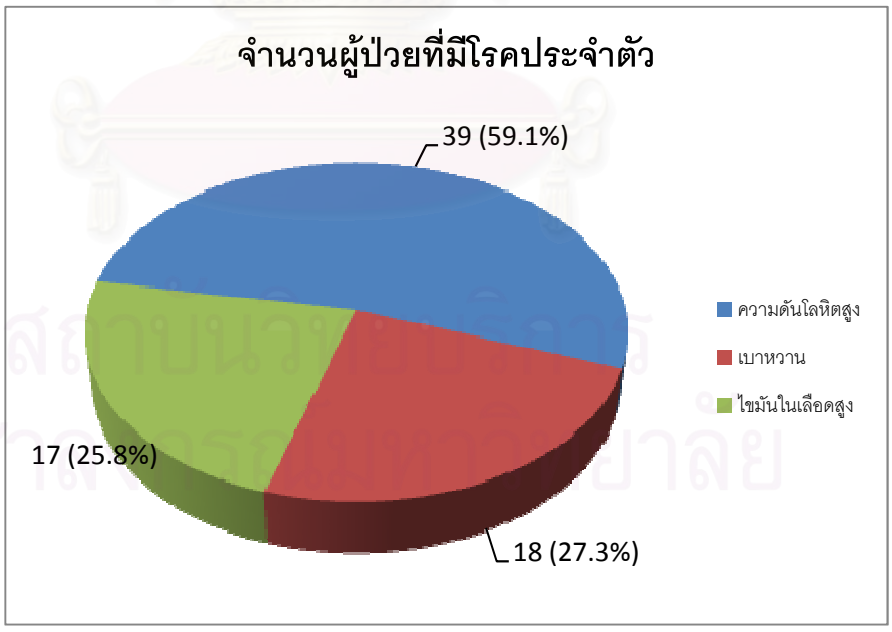

ภาพที่ 10 แสดงแผนภูมิโรคประจำตัวส่วนใหญ่

โรคประจำตัว

พบว่าร้อยละ 71.2 ของผู้ป่วยมีโรคประจำตัว โดยพบโรคความดันโลหิตสูงมากที่สุด จำนวน 39 ราย อันดับรองลงมา คือ เบาหวานและไขมันในเลือดสูง มีผู้ป่วย 19 รายที่เคยมีประวัติสมองขาดเลือดมาก่อนผู้ป่วย 2 รายเป็นโรคไตเสื่อมเรื้อรังที่ยังไม่ต้องการการล้างไต, 1 รายเป็นโรคโลหิตจางธาลัสซีเมีย, 1 รายเป็นโรคลมชักซึ่งไม่ได้มีอาการชักมานานแล้ว, 2 รายเป็นโรคมะเร็ง (มะเร็งเต้านม 1 รายและมะเร็งกล่องเสียง 1 ราย) , 1 รายเป็นโรคข้ออักเสบเก๊าท์ และ 1 รายเป็นโรคข้ออักเสบรูมาตอยด์

ลักษณะของ Embolic Stroke

ผู้ป่วย 35 ราย คิดเป็นร้อยละ 53 ของผู้ป่วยทั้งหมด มี Sudden Onset of Symptoms เป็นเหตุผลหลักในการวินิจฉัย Embolic Stroke, 26 รายมี Cortical Lesion ในขณะที่มี Fluctuation of Symptoms 2 รายและ พบ Wedge-Shape Lesion 3 ราย

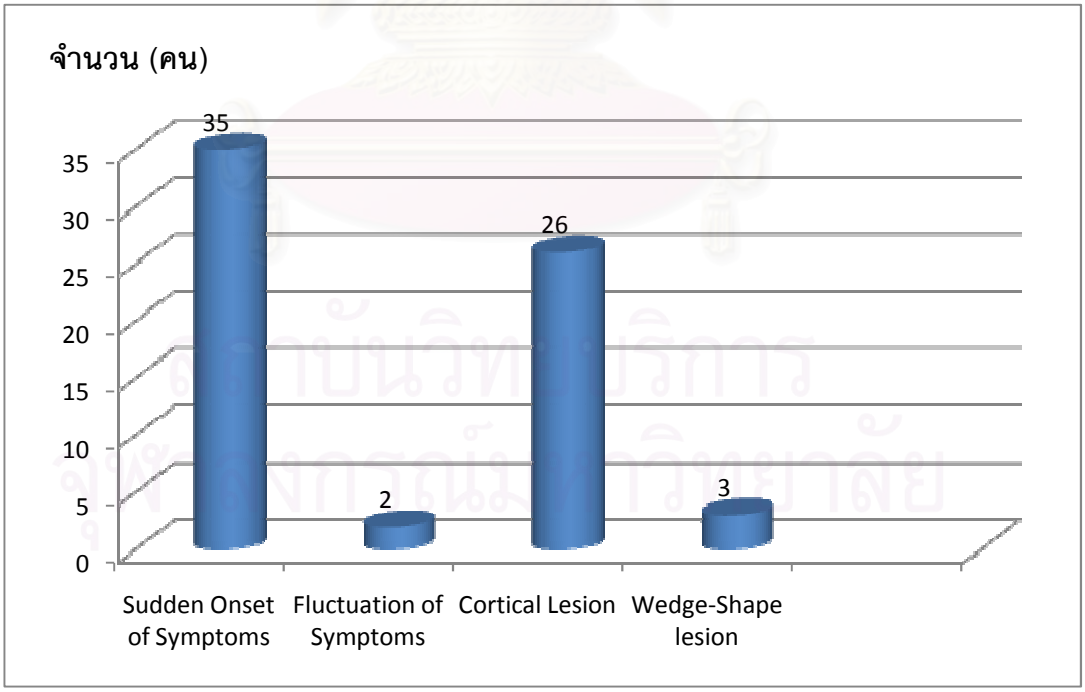

ภาพที่ 11 แสดงแผนภูมิข้อมูลหลักในการวินิจฉัย Embolic Stroke

แขนงเส้นเลือดที่อุดตัน

พบว่าหลักฐานทางคลินิกสนันสนุนว่ามีการอุดตันของ Middle Cerebral Artery มากที่สุดถึงร้อยละ 74 ของผู้ป่วยทั้งหมด รองลงมาเป็น Posterior Circulation Stroke และการอุดตันของ Anterior Cerebral Artery ตามลำดับ

การสูบบุหรี่

มีผู้ป่วย 41 รายไม่เคยสูบบุหรี่ คิดเป็นร้อยละ 62.1 ในขณะที่ 15 รายยังคงสูบบุหรี่อยู่คิดเป็นร้อยละ 22.7

ข้อมูลพื้นฐานอื่น ๆ

ผู้ป่วยทุกรายมีจังหวะการเต้นหัวใจเป็น sinus rhythm

ไม่มีผู้ป่วยรายใดมีประวัติหรืออาการแสดงของภาวะ Deep Vein Thrombosis

ไม่มีผู้ป่วยรายใดเคยมีประวัติลิ่มเลือดอุดตันของอวัยวะอื่นๆ

ผู้ป่วย 1 รายมีประวัติใช้ยาเม็ดคุมกำเนิด

มีผู้ป่วย 3 รายได้รับการวินิจฉัยเป็น Transient Ischemic Attack

2. การเปรียบเทียบข้อมูลระหว่างกลุ่มที่พบและไม่พบ Patent Foramen Ovale

ผลการศึกษาพบ Patent Foramen Ovale ในผู้ป่วยจำนวน 13 ราย (ร้อยละ19.7) โดยสามารถตรวจพบที่ภาวะปกติ 11 ราย (ร้อยละ 16.7) และตรวจพบเฉพาะเมื่อทำ Valsava Maneuver 2 ราย (ร้อยละ 3) ผู้ป่วยอายุน้อยที่สุด 22 ปี และอายุมากที่สุด 74 ปี

การตรวจพบ PFO	จำนวนผู้ป่วย (%)
ตรวจพบ PFO	13 (19.7)
ตรวจพบที่ภาวะปกติ	11 (16.7)
ตรวจพบเฉพาะเมื่อทำ Valsava Maneuver	2 (3.0)
ตรวจไม่พบ PFO	53 (80.3)

ตารางที่ 2 แสดงอัตราการตรวจพบ Patent Foramen Ovale

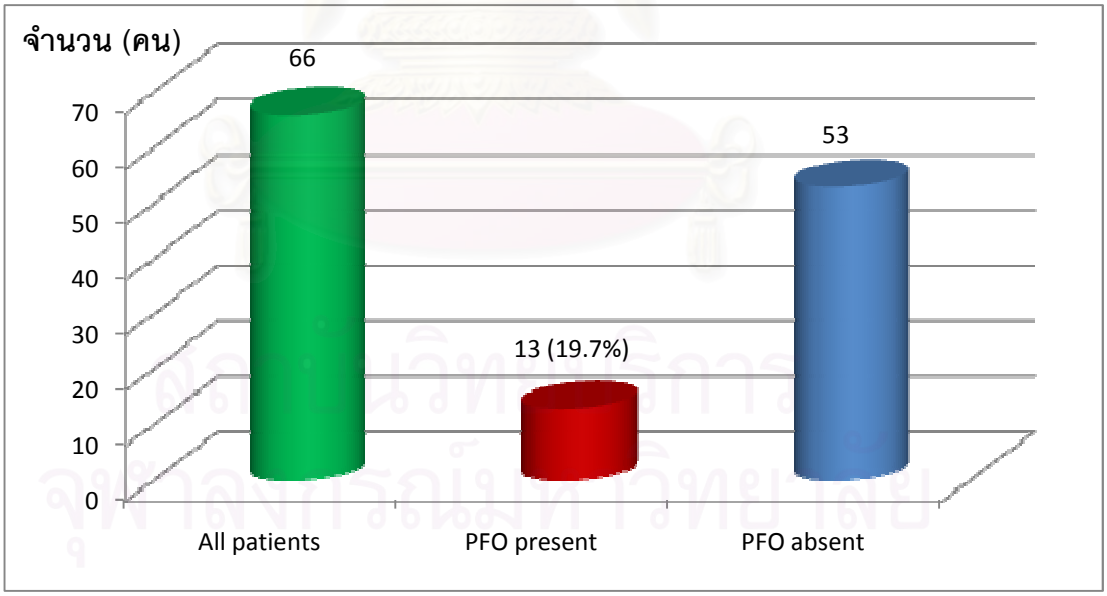

ภาพที่ 12 แสดงแผนภูมิอัตราการตรวจพบ Patent Foramen Ovale

ข้อมูลพื้นฐาน	ผู้ป่วยที่ตรวจพบ PFO (n = 13)	ผู้ป่วยที่ตรวจไม่พบ PFO (n = 53)	*p* value
เพศ			1.000
ชาย	9	34	
หญิง	4	19	
อายุเฉลี่ย (ปี)	47.0 ± 15.7	60.3 ± 13.9	0.012
อายุน้อยกว่า 45 ปี (Stroke in the young)	6	8	0.023
SBP	139.2 ± 24.3	144.9 ± 20.2	0.447
DBP	81.5 ± 12.8	83.2 ± 10.5	0.669
ความดันโลหิตสูง	5	34	0.120
เบาหวาน	2	16	0.488
ไขมันในเลือดสูง	4	13	0.727
ไม่มีโรคประจำตัว	5	14	0.496
มีประวัติภาวะสมองขาดเลือดในอดีต	4	9	0.267
Current Smoking	4	11	0.471
ไม่เคยสูบบุหรี่	8	33	1.000
Smoking > 20 pack-year	0	5	0.574
ข้อมูลซึ่งสนับสนุน Embolic stroke			
Sudden onset	10	25	0.068
Fluctuation of symptoms	1	1	0.358
Cortical lesion	2	24	0.061
Wegde-shape lesion	0	3	1.000
เส้นเลือด MCA อุดตัน	11	38	0.488
TIA	1	2	0.488

ตารางที่ 3 แสดงข้อมูลพื้นฐานเปรียบเทียบระหว่างกลุ่มที่ตรวจพบและตรวจไม่พบ Patent Foramen Ovale

สถาบันวิทยบริการ
จุฬาลงกรณ์มหาวิทยาลัย

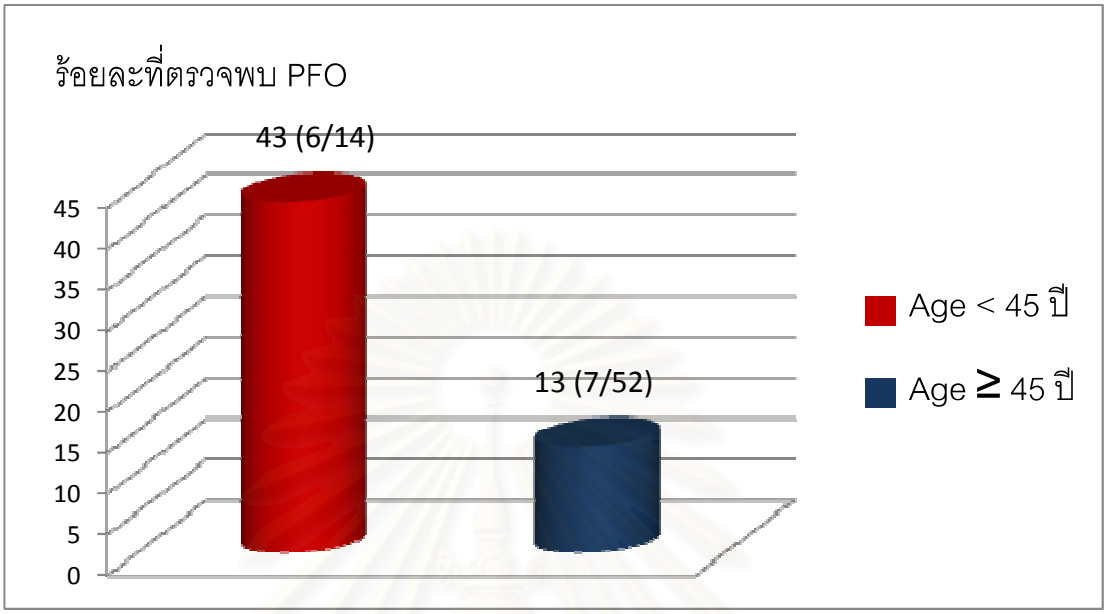

ภาพที่ 13 แสดงแผนภูมิข้อมูลเปรียบเทียบการตรวจพบ Patent Foramen Ovale ในกลุ่มผู้ป่วยอายุน้อยกว่า 45 ปีและมากกว่าหรือเท่ากับ 45 ปี

จากตารางที่ 3

- พบว่าอายุเฉลี่ยในกลุ่มผู้ป่วยที่ตรวจพบ Patent Foramen Ovale คือ 47.0 ± 15.7 ปี ซึ่งมีความแตกต่างอย่างมีนัยสำคัญเมื่อเปรียบเทียบกับอายุเฉลี่ย 60.3 ± 13.9 ปี ในกลุ่มที่ตรวจไม่พบ Patent Foramen Ovale

- พบ Patent Foramen Ovale ในผู้ป่วยอายุน้อยกว่า 45 ปีจำนวน 6 รายจาก 14 ราย (ร้อยละ 43) และอายุมากกว่า45 ปี จำนวน 7 รายจาก 52 ราย (ร้อยละ13) ซึ่งมีความแตกต่างกันอย่างมีนัยสำคัญทางสถิติ(p = 0.023)

- ในขณะที่คุณสมบัติอื่นๆ ไม่มีความแตกต่างกันอย่างมีนัยสำคัญทางสถิติระหว่างกลุ่มที่ตรวจพบและ ตรวจไม่พบ Patent Foramen Ovale รวมถึงการมีโรคประจำตัว, ประวัติโรคความดันโลหิตสูง , ประวัติการป่วยด้วยสมองขาดเลือดในอดีตและข้อมูลซึ่งสนับสนุน Embolic Stroke

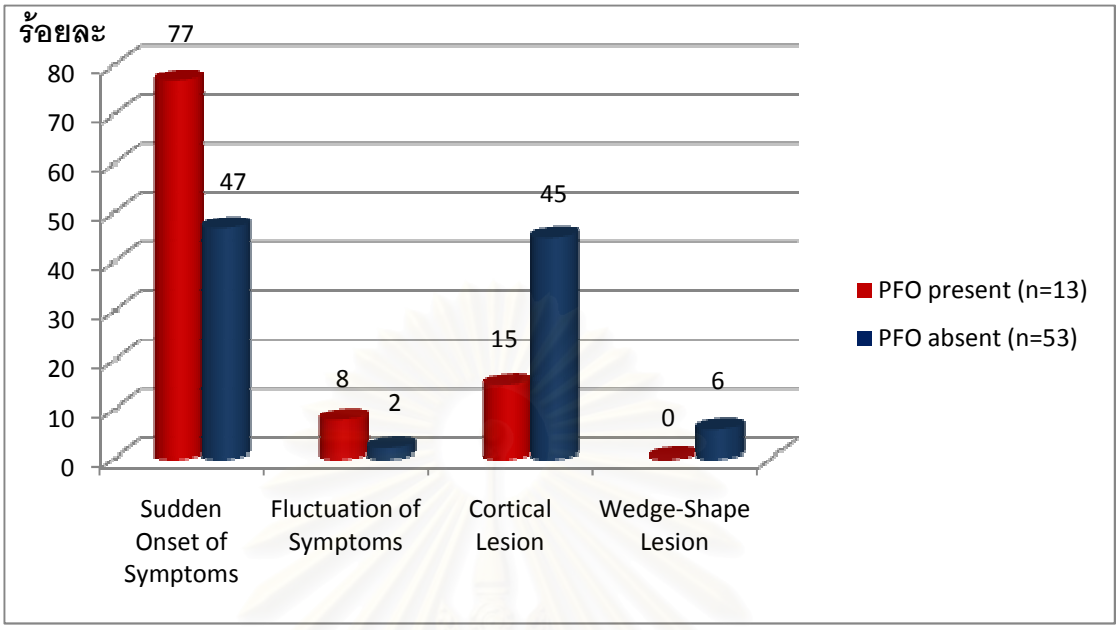

ภาพที่ 13 แสดงแผนภูมิข้อมูลเปรียบเทียบการตรวจพบ Patent Foramen Ovale กับข้อมูลหลักในการวินิจฉัย Embolic Stroke

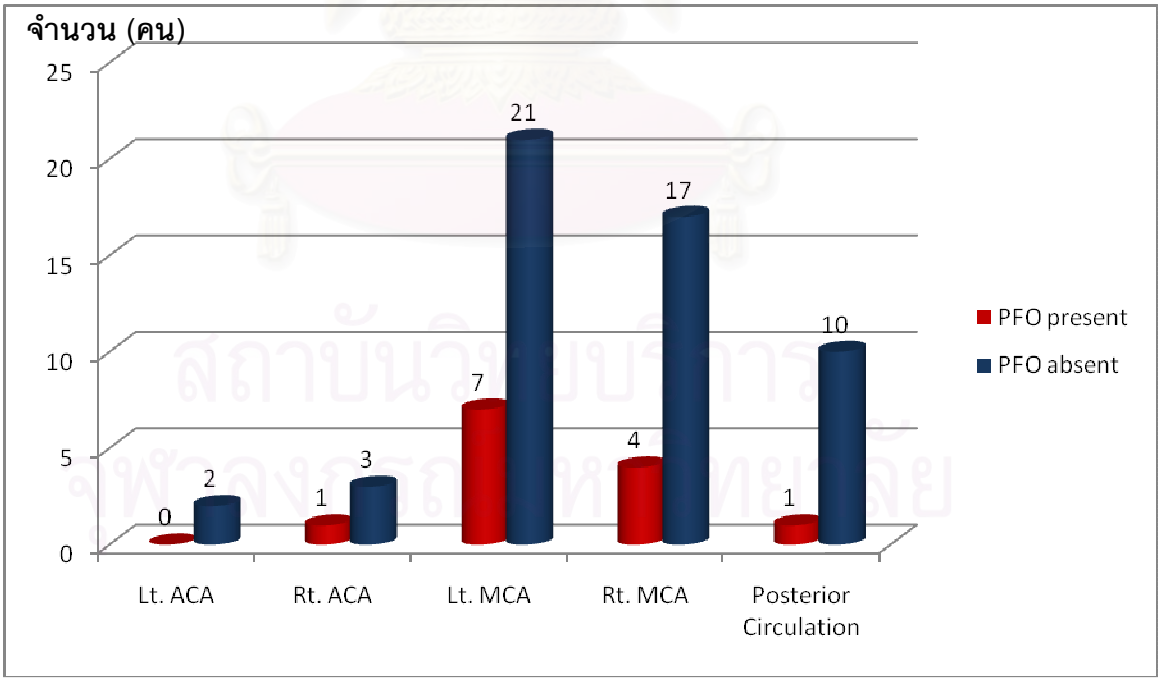

ภาพที่ 14 แสดงแผนภูมิข้อมูลเปรียบเทียบการตรวจพบ Patent Foramen Ovale กับแขนงเส้นเลือดที่อุดต

Variables in the Equation

		B	S.E.	Wald	df	Sig.	Exp(B)	95.0% C.I.for EXP(B)	
								Lower	Upper
Step 1[a]	YoungerStroke(1)	1.573	.676	5.418	1	.020	4.821	1.282	18.132
	Constant	-1.861	.406	20.974	1	.000	.156		

ตารางที่ 4 แสดงผล Multivariate analysis

- เมื่อทำการวิเคราะห์แบบ Multivariate Analysis ด้วยวิธี Binary Logistic Regression, Forward Wald Method โดยใช้ตัวแปร อายุที่น้อยกว่า 45 ปี, Sudden Onset of Symptoms หรือ Cortical Lesion และโรคความดันโลหิตสูง พบว่าอายุที่น้อยกว่า 45 ปียังคงเป็นคุณสมบัติเดียวที่มีความแตกต่างอย่างมีนัยสำคัญทางสถิติระหว่างทั้งสองกลุ่ม (OR = 4.821, 95% CI = 1.282 -18.132, p = 0.020)

สถาบันวิทยบริการ
จุฬาลงกรณ์มหาวิทยาลัย

บทที่ 5

สรุปผลการวิจัย อภิปรายผล และข้อเสนอแนะ

1. สรุปผลการวิจัย

การศึกษานี้พบว่า

- ด้วยการตรวจคลื่นเสียงความถี่สูงของหัวใจทางหน้าอกผนวกด้วยการฉีดอจิเตท ซาไลน์พบว่า ความชุกของ Patent Foramen Ovale ในภาวะสมองขาดเลือดเฉียบพลันซึ่งเข้าได้กับการอุดตันจากลิ่มเลือดซึ่งไม่มีสาเหตุที่ชัดเจน ของผู้ป่วยที่ รพ.จุฬาฯ คือร้อยละ19.7

- ผู้ป่วยกลุ่มที่ตรวจพบ Patent Foramen Ovale มีอายุเฉลี่ยต่ำกว่ากลุ่มที่ตรวจไม่พบ Patent Foramen Ovale อย่างมีนัยสำคัญทางสถิติ

- ตรวจพบ Patent Foramen Ovale ในกลุ่มผู้ป่วยสมองขาดเลือดอายุน้อย (น้อยกว่า 45 ปี) มากกว่ากลุ่มที่อายุสูงกว่าอย่างมีนัยสำคัญทางสถิติ

สถาบันวิทยบริการ
จุฬาลงกรณ์มหาวิทยาลัย

2. อภิปรายผลและข้อเสนอแนะ

ข้อมูลความชุกของ Patent Foramen Ovale จากประชากรชาวเอเชีย ในภาวะสมองขาดเลือดเฉียบพลันที่เข้าได้กับการอุดตันจากลิ่มเลือดจากการศึกษาต่างๆก่อนหน้านี้ คือ ร้อยละ 17-27 ซึ่งเป็นการตรวจโดยใช้คลื่นเสียงความถี่สูงของหัวใจผ่านทางหลอดอาหาร (41-45)

ผลการวิจัยหลักจากการศึกษานี้ เข้าได้กับข้อมูลสำคัญจากการศึกษาต่างๆก่อนหน้านี้ซึ่งใช้วิธีการตรวจโดยคลื่นเสียงความถี่สูงของหัวใจผ่านทางหลอดอาหารเป็นหลัก และเมื่อพิจารณาร่วมกับข้อมูลจากการศึกษาต่างๆในระยะหลังซึ่งสนับสนุนว่าการตรวจคลื่นเสียงความถี่สูงของหัวใจทางหน้าอกผนวกด้วยการฉีดอจิเตทซาไลน์สามารถให้การวินิจฉัยเพเทนท์ฟอราเมนโอวาเล่ได้ใกล้เคียงกับการตรวจคลื่นเสียงความถี่สูงของหัวใจผ่านทางหลอดอาหาร จึงน่าจะมีความเป็นไปได้ที่จะนำผลมาประยุกต์ใช้ในทางคลินิกเพื่อเป็นอีกหนึ่งทางเลือกในการตรวจวินิจฉัยPatent Foramen Ovale โดยเฉพาะในกลุ่มผู้ป่วยสมองขาดเลือดที่เข้าได้กับลิ่มเลือดอุดตันที่มีอายุน้อยกว่า 45 ปี

ในอดีตที่ผ่านมาการตรวจพิเศษที่มีความไวและความจำเพาะสูงที่สุดในการตรวจหา Patent Foramen Ovale และถือได้ว่าเป็นวิธีการตรวจมาตรฐานในทางคลินิก คือ การตรวจคลื่นเสียงความถี่สูงของหัวใจผ่านทางหลอดอาหาร (Transesophageal Echocardiography)

อย่างไรก็ตาม เป็นที่ทราบกันดีว่าการตรวจคลื่นเสียงความถี่สูงของหัวใจผ่านทางหลอดอาหารมีข้อจำกัดในหลายๆด้าน ซึ่งเป็นสิ่งที่แพทย์ผู้ให้การดูแลผู้ป่วยจำเป็นต้องนำมาประกอบการตัดสินใจในผู้ป่วยแต่ละราย ทั้งในแง่ความ invasive ของวิธีการตรวจที่มากกว่าการตรวจคลื่นเสียงความถี่สูงของหัวใจทางหน้าอก ข้อมูลโดยรวมทางกายวิภาคและการทำงานของหัวใจที่จำกัดกว่า ความสามารถในการให้ความร่วมมือของผู้ป่วยในขณะที่ทำการตรวจซึ่งอาจจำกัดด้วยสภาวะทางระบบประสาทของผู้ป่วยเอง วิธีการตรวจซึ่งซับซ้อนยุ่งยากกว่า รวมถึงปัจจัยด้านทรัพยากร, ค่าใช้จ่ายและเวลา ซึ่งเมื่อเปรียบเทียบกันแล้ว การตรวจคลื่นเสียงความถี่สูงของหัวใจทางหน้าอกซึ่งมีข้อจำกัดเหล่านี้น้อยมาก จึงน่าจะเป็นทางเลือกที่น่าสนใจโดยเฉพาะเมื่อทำในกลุ่มผู้ป่วยที่เหมาะสม

อย่างไรก็ตาม หากจะนำการตรวจคลื่นเสียงความถี่สูงของหัวใจทางหน้าอกผนวกด้วยการฉีดอจิเตทซาไลน์มาใช้เป็นวิธีการตรวจหลักในผู้ป่วยกลุ่มดังกล่าว ก็จำเป็นจะต้องมีการศึกษาเพิ่มเติมเพื่อเปรียบเทียบความสามารถในการตรวจพบ Patent Foramen Ovale กับการตรวจคลื่นเสียงความถี่สูงของหัวใจผ่านทางหลอดอาหารในผู้ป่วยกลุ่มนี้ต่อไป

การศึกษานี้มีข้อจำกัดหลายประการ ข้อจำกัดหลักที่สำคัญ คือ ระยะเวลาในการศึกษาที่มีอยู่อย่างจำกัด ซึ่งส่งผลอย่างมากต่อรูปแบบและวิธีการในการดำเนินการศึกษา ซึ่งรวมถึงการที่ไม่ได้ทำศึกษาเปรียบเทียบกับการตรวจคลื่นเสียงความถี่สูงของหัวใจผ่านทางหลอดอาหารด้วย ผลการศึกษาบ่งถึงข้อมูลของผู้ป่วยในสถานพยาบาลระดับตติยภูมิ อาจไม่สามารถใช้เป็นตัว

แทนที่แท้จริงของผู้ป่วยทั้งหมด การคัดเลือกผู้ป่วยในเบื้องต้นขึ้นกับการวินิจฉัยและการตัดสินใจของอายุรแพทย์ระบบประสาทแต่ละท่าน ซึ่งอาจมีความแตกต่างกันไป

สถาบันวิทยบริการ
จุฬาลงกรณ์มหาวิทยาลัย

รายการอ้างอิง

[1] Sacco RL, Ellenberg JH, Mohr JP, et al. Infarcts of undetermined cause: the NINCDS Stroke Data Bank. Ann Neurol 25(1989):382-90.

[2] Mohr JP, Caplan LR, Melski JW, et al. The Harvard Cooperative Stroke Registry: a prospective registry of patients hospitalized with stroke. Neurology 28(1978):754–62.

[3] Mohr JP, Thompson JLP, Lazar RM, et al. A comparison of warfarin and aspirin for the prevention of recurrent ischemic stroke. N Engl J Med 345(2001):1444–51.

[4] The Publications Committee for the Trial of ORG10172 in Acute Stroke Treatment (TOAST) Investigators. Low molecular weight heparinoid, ORG10172 (Danaparoid), and outcome after acute ischemic stroke. JAMA 279(1998):1265–72.

[5] The National Institute of Neurological Disorders and Stroke rt-PA Stroke Study Group. Tissue plasminogen activator for acute ischemic stroke. N Engl J Med 333(1995):1581–7.

[6] Albers GW, Amarenco P, Easton JD, et al. Antithrombotic and thrombolytic therapy for ischemic stroke. Chest 119(2001):300S–20S.

[7] Meissner I, Whisnant JP, Khandheria BK, et al. Prevalence of potential risk factors for stroke assessed by transesophageal echocardiography and carotid ultrasonography: the SPARC study: Stroke Prevention: Assessment of Risk in a Community. Mayo Clin Proc 74(1999):862-869.

[8] Thompson T, Evans W. Paradoxical embolism. Q J Med 23(1930):135–52.

[9] Hagen PT, Scholz DG, Edwards WD. Incidence and size of patent foramen ovale during the first 10 decades of life: an autopsy study of 965 normal hearts. Mayo Clin Proc 59(1984):17–20.

[10] Hausmann D, Mugge A, Becht I, et al. Diagnosis of patent foramen ovale by transesophageal echocardiography and association with cerebral and peripheral embolic events. Am J Cardiol 70(1992):668–72.

[11] de Belder MA, Tourikis L, Leech G, et al. Risk of patent foramen ovale for thromboembolic events in all age groups. Am J Cardiol 69(1992):1316–20.

[12] De Castro S, Cartoni D, Fiorelli M, et al. Morphological and functional characteristics of patent foramen ovale and their embolic implications. Stroke 31(2000):2407–13.

[13] Klotzsch C, Janssen G, Berlit P. Transesophageal echocardiography and contrast-TCD in the detection of a patent foramen ovale. Neurology 44(1994):1603–6.

[14] Petty GW, Khandheria BK, Chu C-P, et al. Patent foramen ovale in patients with cerebral infarction. Arch Neurol 54(1997):819–22.

[15] Homma S, Di Tullio MR, Sacco RL, et al. Characteristics of patent foramen ovale associated with cryptogenic stroke. A biplane transesophageal echocardiographic study. Stroke 25(1994):582–6.

[16] Ranoux D, Cohen A, Cabanes L, et al. Patent foramen ovale: is stroke due to paradoxical embolism? Stroke 24(1993):31–4.

[17] Steiner MM, Di Tullio MR, Rundek T, et al. Patent foramen ovale size and embolic brain imaging findings among patients with ischemic stroke. Stroke 29(1998):944–8.

[18] Homma S, Sacco RL, Di Tullio MR, et al, for the PFO in Cryptogenic Stroke Study (PICSS) Investigators.Effect of medical treatment in stroke patients with patent foramen ovale: patent foramen ovale in Cryptogenic Stroke Study. Circulation 105(2002):2625–31.

[19] Lechat P, Mas JL, Lascault G, et al. Prevalence of patent foramen ovale in patients with stroke. N Engl J Med 318(1988):1148-52.

[20] Webster MW, Chancellor AM, SmithHJ, et al. Patent foramen ovale in young stroke patients. Lancet 2(1988):11-2.

[21] Cabanes L, Mas JL, Cohen A, et al. Atrial septal aneurysm and patent foramen ovale as risk factors for cryptogenic stroke in patients less than 55 years of age: a study using transesophageal echocardiography. Stroke 24(1993):1865-73.

[22] Job FP, Ringelstein EB, Grafen Y, et al.Comparison of transcranial contrast Doppler sonography and transesophageal contrast echocardiography for the detection of patent foramen ovale in young stroke patients. Am J Cardiol 74(1994):381-4.

[23] Jeanrenaud X, Bogousslavsky J, Payot M, et al. Patent foramen ovale and cerebral infarct in young patients. Schweiz Med Wochenschr 120(1990): 823–9.

[24] Overell JR, Bone I, Lees KR. Interatrial septal abnormalities and stroke: a metaanalysis of case-control studies. Neurology 55(2000):1172-9.

[25] Di Tullio M, Sacco RL, Gopal A, et al. Patent foramen ovale as a risk factor for cryptogenic stroke. Ann Intern Med 117(1992):461-5.

[26] Jones EF, Calafiore P, Donnan GA, et al. Tonkin AM. Evidence that patent foramen ovale is not a risk factor for cerebral ischemia in the elderly. Am J Cardiol 74(1994):596-9.

[27] Yeung M, Khan KA, Shuaib A. Transcranial Doppler ultrasonography in the detection of venous to arterial shunting in acute stroke and transient ischaemic attacks.J Neurol Neurosurg Psychiatry 61(1996):445-9.

[28] Michael H, Andreas Ha, Manfred O, et al. Patent Foramen Ovale and Cryptogenic Stroke in Older Patients. N Engl J Med 357(2007):2262-8.

[29] Geraud S, Pascal M, Jean-René L, et al. Comparison of transthoracic echocardiography using second harmonic imaging, transcranial Doppler and transesophageal echocardiography for the detection of patent foramen ovale in stroke patients. Eur J Echocardiogr 7(2006):147-154.

[30] Daniëls C,Weytjens C, Coyns B, et al. Second harmonic transthoracic echocardiography: the new reference screening method for the detection of patent foramen ovale. Eur J Echocardiogr 5(2004):449–52.

[31] N. R. A. Clarke, J. Timperley, et al. Transthoracic echocardiography using second harmonic imaging with Valsalva manoeuvre for the detection of right to left shunts. Eur J Echocardiogr 5(2004):176-181.

[32] Guy VC, Philippe F, Patrik M, Bernard C, et al. Comparison of Transthoracic Echocardiography With Second Harmonic Imaging With Transesophageal Echocardiography in the Detection of Right to Left Shunts. Am J Cardiol 86(2000):1284-7.

[33] Srihari T, Ali V, Alan Z, et al. John ML, Julio EP. Comparison of Transthoracic Versus Transesophageal Echocardiography for Detection of Right-to-Left Atrial Shunting Using Agitated Saline Contrast. Am J Cardiol 96(2005) :1007–1010.

[34] J Trevelyan, R P Steeds. Comparison of transthoracic echocardiography with harmonic imaging with transoesophageal echocardiography for the diagnosis of patent foramen ovale. Postgrad Med J 82(2006):613–614.

[35] Harald PK, Rainer H, Marc WM, et al. Transthoracic Echocardiography Using Second Harmonic Imaging, Diagnostic Alternative to Transesophageal Echocardiography for the Detection of Atrial Right to Left Shunt in Patients With Cerebral Embolic Events. J Am Coll Cardiol 34(1999):1823-30.

[36] Robert RA, Imran A, Vijayasree K, et al. Protocol for Optimal Detection and Exclusion of a Patent Foramen Ovale Using Transthoracic Echocardiography with Agitated Saline Microbubbles. Echocardiogr 23(2006):616-22.

[37] Osama I.I., Marcel LG, Folkert JM, et al. The use of contrast echocardiography for the detection of cardiac shunts. Eur J Echocardiogr 8(2007):S1-S12.

[38] Gautier JC, Durr A, Koussa S, et al. Paradoxical cerebral embolism with a patent foramen ovale. Cerebrovasc Dis 1(1991):193–202.

[39] Cramer SC, Rordorf G, Kaufman JA, et al. Clinically occult pelvic-vein thrombosis in cryptogenic stroke. Lancet 351(1998):1927–8.

[40] Cramer SC, Rordorf G, Maki JH, et al. Increased pelvic vein thrombi in cryptogenic stroke: results of the Paradoxical Emboli from Large Veins in Ischemic Stroke (PELVIS) study. Stroke 35(2004):46–50.

[41] Leung DY, Black IW, Cranney GB, Walsh WF, Grimm RA, Stewart WJ,Thomas JD. Selection of patients for transesophageal echocardiography after stroke and systemic embolic events: role of transthoracic echocardiography. Stroke 26(1995):1820–1824.

[42] Kanda N, Yasaka M, Otsubo R, Nagatsuka K, Minematsu K, Yamaguchi T. Right-to-left shunt and atrial septal aneurysm in stroke patients: a contrast transesophageal echocardiographic study. Rinsho Shinkeigaku 38(1998):213-8.

[43] Matsuoka H. Paradoxical brain embolism. Rinsho Shinkeigaku 45(2005):849-51.

[44] Lee TH, Hsu WC, Chen CJ, Chen ST. Etiologic study of young ischemic stroke in Taiwan. Stroke 33(2000):1950-5.

[45] Wu CC, Chen WJ, Chen MF, Liau CS, Chu SH, Lee YT. Left-to-right shunt through patent foramen ovale in adult patients with left-sided cardiac lesions: a transesophageal echocardiographic study. Am J Cardiol 125(1993):1369-74.

ศูนย์วิทยทรัพยากร
จุฬาลงกรณ์มหาวิทยาลัย

ภาคผนวก

สถาบันวิทยบริการ
จุฬาลงกรณ์มหาวิทยาลัย

แบบบันทึกการเก็บข้อมูล TTE PFO No._____

BP_____mmHg HR_____bpm RHYTHM Sinus AF Others

Date of Stroke _____ Date of Admission _____

For Attending Physician ; Please ◯ or fill in the blank

1. Underlying Disease Yes No

   If yes, please specify 1. _____ 4. _____

   2. _____ 5. _____

   3. _____ 6. _____

2. Previous Medication Yes No

   If yes, please specify 1. _____ 4. _____

   2. _____ 5. _____

   3. _____ 6. _____

3. Past History of Previous Stroke Yes No

   If yes, please specify 1st time at _____ type_____

   2nd time at_____ type_____

   3rd time at_____ type_____

4. History or Clinical Presentation of DVT

   Yes No

ศูนย์วิทยทรัพยากร
จุฬาลงกรณ์มหาวิทยาลัย

5. History of Previous Thromboembolism

Yes No

6. Neurological Presentation and Deficits _____

7. Embolic stroke was suspected because (only strongest one choice)

___ Sudden Onset ___ Fluctuation of Symptoms

___ Cortical lesion ___ Wedge-shape infarction

8. Vessel Territorries

___ ACA ___ MCA ___ Posteroir Circulation

9. Oral Contraceptive Pill Yes No

10. Current Smoking Yes No

Amount of Smoking > 20 pack-year 10-20 pack-year

< 10 pack-year Never

For Cardiologist Date of Test _____

9. Patient's Cooperation to Maneuver Yes No

10. Results of test

TTE with agitated saline injection _____ Positive at rest

_____ Positive with Valsava Maneuver

_____ Negative test

สถาบันวิทยบริการ
จุฬาลงกรณ์มหาวิทยาลัย

เอกสารชี้แจงข้อมูลผู้ป่วย (Patient Information Sheet)

1. ชื่อโครงการวิจัย

การตรวจหาความชุกของ เพเทนท์ฟอราเมนโอวาเล่ ในผู้ป่วยสมองขาดเลือดเฉียบพลันซึ่งเข้าได้กับสาเหตุจากลิ่มเลือดอุดตันด้วยการตรวจคลื่นเสียงความถี่สูงของหัวใจทางหน้าอกผนวกด้วยการฉีดอจิเตทซาไลน์

2. วัตถุประสงค์ของการศึกษาวิจัย

เพื่อศึกษาหาความชุกของ ภาวะเพเทนท์ฟอราเมนโอวาเล่ (Patent Foramen Ovale) ในผู้ป่วยสมองขาดเลือดเฉียบพลันซึ่งเข้าได้กับลิ่มเลือดอุดตันโดยไม่ทราบสาเหตุที่ชัดเจน โดยการตรวจคลื่นเสียงความถี่สูงของหัวใจทางหน้าอกผนวกด้วยการฉีด อจิเตทซาไลน์ (Agitated Saline) เพื่อให้ทราบถึงขนาดของปัญหา รวมถึงข้อมูลทางคลินิกของผู้ป่วยที่จะสามารถนำมาใช้เป็นข้อมูลพื้นฐานที่เป็นประโยชน์ต่อไปได้

3. รายละเอียดของการศึกษาวิจัย

หากท่านมีคุณสมบัติที่เหมาะสมและยินยอมที่จะเข้าร่วมในโครงการวิจัยนี้ ซึ่งได้แก่ อาสาสมัครผู้ป่วยสมองขาดเลือดเฉียบพลันซึ่งเข้าได้กับลิ่มเลือดอุดตันโดยไม่ทราบสาเหตุที่ชัดเจน จำนวนประมาณ 64 ราย โดยท่านจะได้รับการสัมภาษณ์ถึงประวัติความเจ็บป่วย โรคประจำตัวต่างๆ รวมทั้งปัจจัยเสี่ยงในการเกิดภาวะสมองขาดเลือดเฉียบพลัน การตรวจร่างกาย และบันทึกลงในแบบบันทึกข้อมูลซึ่งจะได้รับการปกปิดเป็นความลับ โดยใช้รหัสแทน ชื่อ นามสกุล และเลขประจำตัวโรงพยาบาลของผู้ป่วย

หากอาสาสมัครมีคุณสมบัติที่จะเข้าร่วมในการศึกษานี้ อาสาสมัครจะได้รับการตรวจคลื่นเสียงความถี่สูงของหัวใจทางหน้าอกผนวกด้วยการฉีด อจิเตทซาไลน์ เพื่อตรวจหา ภาวะเพเทนท์ฟอราเมนโอวาเล่

การตรวจคลื่นเสียงความถี่สูงของหัวใจทางหน้าอกจะกระทำโดยแพทย์ประจำบ้านต่อยอดระบบหัวใจและหลอดเลือด ส่วนการฉีด อจิเตทซาไลน์ จะกระทำโดยพยาบาลผู้มีประสบการณ์ในการทำหัตถการนี้มาก่อน ในขณะเดียวกันผู้ป่วยจะได้รับการแทงเข็มเจาะเลือดเพื่อให้สารน้ำผ่านทางเส้นเลือดดำที่ข้อพับแขนซ้ายสำหรับใช้เป็นตำแหน่งที่ฉีด อจิเตทซาไลน์ โดยตลอดกระบวนการนี้จะกระทำโดยพยาบาลผู้มีประสบการณ์และมีความชำนาญ

อจิเตทซาไลน์ จะประกอบด้วยน้ำเกลือ 8 ซีซี, เลือดของผู้ป่วย 1 ซีซี และ อากาศ 0.5 ซีซี ทำการผสมกันโดยฉีดผสมไปมาระหว่างหลอดฉีดยา 10 ซีซี จำนวน 2 หลอด ผ่านตัวเชื่อม 3 ทาง ภายนอกร่างกายของผู้ป่วย เป็นจำนวน 8 - 10 รอบ จากนั้นเมื่อแพทย์ผู้ทำการตรวจสามารถแสดงภาพเคลื่อนไหวของหัวใจให้ปรากฏบนหน้าจอของเครื่องตรวจคลื่นเสียงความถี่สูงของหัวใจได้ชัดเจนมากที่สุดและตั้งค่าระยะเวลาในการบันทึกภาพเคลื่อนไหวเป็นที่เรียบร้อยแล้ว จะแจ้งพยาบาลเพื่อให้สัญญาณในการฉีดอจิเตทซาไลน์ เข้าทางหลอดเลือดดำที่ข้อพับแขนซ้ายผ่านทางอุปกรณ์ซึ่งเตรียมเอาไว้เป็นที่เรียบร้อยแล้ว แพทย์ผู้ทำการตรวจจะเริ่มทำการบันทึกภาพในขณะที่เริ่มมี อจิเตทซาไลน์ ปรากฏขึ้นบนหน้าจอ

หากผลการตรวจในเบื้องต้นไม่สนับสนุน ภาวะเพเทนท์ฟอราเมนโอวาเล่ แพทย์จะทำการตรวจซ้ำด้วยกระบวนการขั้นตอนเดิม และให้ผู้รับการตรวจทำการเบ่ง (หรือผู้ตรวจวางมือบนท้องของผู้รับการตรวจและให้ผู้รับการตรวจเกร็งท้องต้านมือของผู้ตรวจ) พร้อมไปกับการฉีด อจิเตทซาไลน์ (เฉพาะในกรณีที่ผู้ป่วยสามารถให้ความร่วมมือในการตรวจได้) เมื่อกำลังจะฉีด อจิเตทซาไลน์ ให้ผู้ป่วยเบ่งค้างไว้และหยุดเบ่งเมื่อเห็น อจิเตทซาไลน์ เต็มในหัวใจห้องบนขวา โดยจะให้ผู้ป่วยได้ฝึกเบ่งก่อนจนทำได้ถูกต้องแล้ว จึงจะทำการตรวจด้วยการฉีด อจิเตทซาไลน์ ตามกระบวนการข้างต้น

ผลการตรวจจะได้รับการวิเคราะห์โดยแพทย์ผู้ทำการวิจัยและแพทย์ผู้เชี่ยวชาญอายุรกรรมสาขาโรคหัวใจ และข้อมูลต่างๆของอาสาสมัครจะถูกรักษาไว้เป็นความลับและจะแสดงเฉพาะในส่วนที่เป็นข้อมูลทางวิชาการและในรูปที่เป็นการสรุปผลโดยไม่เปิดเผยชื่อของผู้เข้าร่วมการวิจัย

4. ข้อห้ามในการตรวจ

ไม่มี

5. ประโยชน์ที่คาดว่าจะได้รับ

ผลที่ได้จากการศึกษาซึ่งยังไม่เคยมีข้อมูลในผู้ป่วยไทย จะถูกนำมาวิเคราะห์และนำมาใช้เป็นประโยชน์ทั้งในแง่ระบาดวิทยา และประกอบการประเมินขนาดของปัญหา เพื่อสร้างแนวทางในการสืบค้นเพื่อวินิจฉัย รวมถึงวางแผนในการรักษาและป้องกัน ที่เหมาะสมต่อไป

6. ค่าใช้จ่ายสำหรับอาสาสมัครผู้เข้าร่วมในการวิจัย

หากท่านใช้สิทธิ์บัตรประกันสุขภาพถ้วนหน้าและมีหนังสือโอนสิทธิ์การรักษามาจากโรงพยาบาลต้นสังกัดแล้วท่านจะไม่ต้องเสียค่าใช้จ่ายในการตรวจ กรณีที่สามารถเบิกราชการได้

ค่าใช้จ่ายนี้สามารถเบิกได้ทั้งหมด แต่ถ้าท่านไม่มีสิทธิ์การรักษาใดๆและมีข้อจำกัดในการจ่ายค่าตรวจ ทางแพทย์ผู้วิจัยจะทำหนังสือถึงศูนย์หัวใจและหลอดเลือดโรงพยาบาจุฬาลงกรณ์เพื่อขออนุมัติยกเว้นการเก็บค่าตรวจแก่ท่าน

7. **ความเสี่ยงขณะทำการตรวจ และวิธีการป้องกันแก้ไข**

เนื่องจากมีการฉีด อจิเตทซาไลน์ ผู้ป่วยจำเป็นต้องได้รับการแทงเข็มเจาะเลือดที่เส้นเลือดดำที่ข้อพับแขนซ้ายเพื่อเป็นตำแหน่งที่ใช้สำหรับฉีด อจิเตทซาไลน์ อาจเกิดจ้ำเลือดหรือก้อนเลือดได้ในบริเวณที่ทำการแทงเข็ม ซึ่งสามารถป้องกันได้โดยให้ตลอดกระบวนการดังกล่าวกระทำโดยพยาบาลที่มีประสบการณ์และมีความชำนาญ

8. **การปกป้องรักษาข้อมูลอาสาสมัคร**

ข้อมูลต่างๆของอาสาสมัครในการศึกษานี้จะถูกรักษาไว้เป็นความลับและจะแสดงเฉพาะในส่วนที่เป็นข้อมูลทางวิชาการและในรูปที่เป็นการสรุปผลโดยไม่เปิดเผยชื่อของผู้เข้าร่วมการวิจัย ผลการตรวจจะได้รับการวิเคราะห์โดยแพทย์ผู้ทำการวิจัย

หากอาสาสมัครมีข้อปัญหาทางด้านจริยธรรมสามารถติดต่อได้ที่สำนักงานจริยธรรมการวิจัย คณะแพทยศาสตร์ จุฬาลงกรณ์มหาวิทยาลัย 02-2564455 ต่อ 14,15

9. **ความรับผิดชอบของผู้วิจัยต่ออาสาสมัครหากเกิดภาวะแทรกซ้อนหรือมีความเสี่ยงเกิดขึ้น**

หากพบอันตรายหรือภาวะแทรกซ้อนที่เกิดขึ้นจากการศึกษาวิจัย และพิสูจน์ได้ว่าท่านปฏิบัติตามคำแนะนำของแพทย์ผู้ทำวิจัยแล้ว ทางคณะผู้วิจัยยินดีจะรับผิดชอบในเรื่องค่าใช้จ่ายในการรักษาพยาบาลของท่าน หากจำเป็นต้องเข้ารับการรักษาตัวสังเกตอาการในโรงพยาบาล ท่านจะได้รับการดูแลตามมาตรฐานเป็นอย่างดี การเซ็นชื่อในเอกสารฉบับนี้ ไม่ได้หมายความว่าท่านได้สละสิทธิ์ทางกฎหมายตามปกติที่ท่านพึงมี

ในกรณีที่ท่านได้รับอันตรายใดๆ หรือต้องการข้อมูลเพิ่มเติมที่เกี่ยวข้องกับโครงการศึกษาวิจัยนี้ กรุณาติดต่อ นพ.สมบูรณ์ จิรภัทรธำรง สาขาวิชาโรคหัวใจและหลอดเลือด ภาควิชาอายุรศาสตร์ รพ.จุฬาลงกรณ์ เบอร์โทรศัพท์ 02-2564184 ต่อ 9 แพทย์ผู้ทำการวิจัยยินดีจะให้ข้อมูลและติดตามดูแลอย่างเต็มที่

หากท่านไม่ได้รับการชดเชยอันควรต่อการบาดเจ็บหรือเจ็บป่วยที่เกิดขึ้นโดยตรงจากการวิจัย หรือท่านมีข้อปัญหาทางด้านจริยธรรมการวิจัย สามารถติดต่อได้ที่ คณะกรรมการจริยธรรมการวิจัย คณะแพทยศาสตร์จุฬาลงกรณ์มหาวิทยาลัย ตึกอานันทมหิดลชั้น 3 โรงพยาบาลจุฬาลงกรณ์ ถนนพระราม 4 ปทุมวัน กรุงเทพ 10330 โทร 02-256-4455 ต่อ 14, 15

ขอขอบคุณในความร่วมมือของท่านมา ณ ที่นี้

สถาบันวิทยบริการ
จุฬาลงกรณ์มหาวิทยาลัย

เอกสารแสดงความยินยอมของอาสาสมัครในการเข้าร่วมโครงการวิจัย (Consent Form)

การวิจัยเรื่อง การตรวจหาความชุกของ เพเทนท์ฟอราเมนโอวาเล่ ในผู้ป่วยสมองขาดเลือดเฉียบพลันซึ่งเข้าได้กับสาเหตุจากลิ่มเลือดอุดตันด้วยการตรวจคลื่นเสียงความถี่สูงของหัวใจทางหน้าอกผนวกด้วยการฉีดอจิเตทซาไลน์

ข้าพเจ้า นาย / นาง /นางสาว _____ อายุ _____ ปี ได้รับได้รับการอธิบายจากผู้วิจัยถึงวัตถุประสงค์ของการวิจัย ระยะเวลาของการวิจัย วิธีการวิจัย อันตราย หรืออาการที่อาจเกิดขึ้นจากการวิจัย รวมทั้งประโยชน์ที่จะเกิดขึ้นจากการวิจัยและแนวทางรักษาโดยละเอียด

ข้าพเจ้าได้ตระหนักว่าข้อมูลในการวิจัยจะผ่านกระบวนการต่างๆเช่น การเก็บข้อมูล การบันทึกข้อมูลในคอมพิวเตอร์ การตรวจสอบ การวิเคราะห์และการรายงานข้อมูลเพื่อวัตถุประสงค์ทางวิทยาศาสตร์ รวมทั้งการใช้ข้อมูลทางการแพทย์ในอนาคตหรือการวิจัยทางด้านเวชภัณฑ์เท่านั้น

หากมีปัญหาหรือข้อสงสัยใดเกิดขึ้น ข้าพเจ้าสามารถสอบถามจากผู้วิจัยได้ โดยการติดต่อติดต่อ นพ.สมบูรณ์ จิรภัทรธำรง สาขาวิชาโรคหัวใจและหลอดเลือด ภาควิชาอายุรศาสตร์ รพ.จุฬาลงกรณ์ เบอร์โทรศัพท์ 02-2564184 ต่อ 9 หรือติดต่อสำนักงานจริยธรรมการวิจัย เบอร์โทรศัพท์ 02-2564455 ต่อ 14,15 และข้าพเจ้าทราบว่า ข้อมูลส่วนตัวของข้าพเจ้าผู้วิจัยจะเก็บเป็นความลับ นอกจากนี้ ข้าพเจ้าสามารถถอนตัวจากโครงการศึกษานี้เมื่อใดก็ได้ จึงลงนามไว้ท้ายหนังสือฉบับนี้

ศูนย์วิทยทรัพยากร
จุฬาลงกรณ์มหาวิทยาลัย

ลงชื่อ _____ (ลงนามผู้เข้าร่วมโครงการวิจัย)

(_____) (ชื่อผู้เข้าร่วมโครงการวิจัยตัวบรรจง)

_____ (ลงนามผู้แทนโดยชอบธรรม)

(_____) (ชื่อผู้แทนโดยชอบธรรมตัวบรรจง)

_____ (ผู้วิจัย)

(นายแพทย์ สมบูรณ์ จิรภัทรธำรง)

_____ (ลงนามพยาน)

(_____) (ชื่อพยานตัวบรรจง)

วันที่ ……/……../……

สถาบันวิทยบริการ
จุฬาลงกรณ์มหาวิทยาลัย

ประวัติผู้เขียนวิทยานิพนธ์

ชื่อ	น.พ. สมบูรณ์ จิรภัทรธำรง	
อายุ	30 ปี	
วัน เดือน ปีเกิด	24 พฤศจิกายน 2521	
ที่อยู่	281/170 ถ.จรัญสนิทวงศ์ ต.บางขุนศรี อ.บางกอกน้อย กทม. 10700	
ประวัติครอบครัว	บิดาชื่อ	นาย ประพันธ์ จิรภัทรธำรง
	มารดาชื่อ	นาง อมรรัตน์ จิรภัทรธำรง
การศึกษา	ประถมศึกษา	โรงเรียนมงควิจิตรวิทยา
	มัธยมศึกษาตอนต้น	โรงเรียนทวีธาภิเศก
	มัธยมศึกษาตอนปลาย	โรงเรียนทวีธาภิเศก
	ปริญญาตรี	แพทยศาสตร์บัณฑิต จุฬาลงกรณ์มหาวิทยาลัย (เกียรตินิยม) ว.ว. อายุรศาสตร์ทั่วไป
ประวัติการทำงาน	พ.ค. 2544 – เม.ย. 2545	แพทย์เพิ่มพูนทักษะ ร.พ.ราชบุรี
	พ.ค. 2545 – พ.ค. 2547	แพทย์ใช้ทุนแผนกอายุรกรรม โรงพยาบาลศูนย์การแพทย์สมเด็จพระเทพรัตนราชสุดาฯ จ. นครนายก
	มิ.ย. 2547 – พ.ค. 2550	แพทย์ประจำบ้านสาขาวิชาอายุรศาสตร์ ร.พ.จุฬาลงกรณ์
	มิ.ย. 2550 – ปัจจุบัน	แพทย์ประจำบ้านต่อยอดสาขาวิชาโรคหัวใจและหลอดเลือด ภาควิชาอายุรศาสตร์ ร.พ. จุฬาลงกรณ์

สถาบันวิทยบริการ
จุฬาลงกรณ์มหาวิทยาลัย